SILBER
in Physiologie und Pathologie

von

Utz-Peter Kierchner

aus

Kindelbrück/Thüringen

1970 № 312

Digitized by the Internet Archive
in 2026

https://archive.org/details/IA41548820_0007

Aus dem Institut für gerichtliche Medizin und Kriminalistik
der Universität Erlangen-Nürnberg
Direktor: Prof. Dr. Dr. E. Weinig

SILBER
in Physiologie und Pathologie

Inaugural - Dissertation
zur Erlangung der Doktorwürde
der Hohen Medizinischen Fakultät
der Friedrich-Alexander-Universität
Erlangen-Nürnberg

vorgelegt
von
Utz-Peter Kierchner
aus
Kindelbrück/Thüringen

Gedruckt mit Erlaubnis der Medizinischen
Fakultät der Universität Erlangen-Nürnberg

UNIV.
LEIDEN
BIBL.

Dekan: Prof. Dr. Valentin
Referent: Priv.-Doz. Dr.Dr.M.Geldmacher-v.Mallinckrodt
Koreferent: Prof. Dr.Dr. E. Weinig

Tag der mündlichen Prüfung: 18.6.1970

Meinen lieben Eltern

Inhaltsverzeichnis

Seite

A. Einleitung und Problemstellung 7

B. Die oligodynamische Wirkung des Silbers 1o

1. Allgemeines 1o
2. Die wirtschaftliche Ausnützung des oligodynamischen Prinzips 14
3. Silberverbindungen, die in der Wirtschaft als Desinfektionsmittel verwendet werden 18
4. Angabe der Silbermengen, die zur erfolgreichen keimtötenden Wirkung erforderlich sind. 18

C. Silber als Spurenelement 2o

1. Allgemeines 2o
2. Der normale Silbergehalt menschlicher Organe und Körperflüssigkeiten 25
   a) Allgemeines 25
   b) qualitativer Nachweis 28
   c) quantitative Bestimmung in den Organen 3o
   d) quantitative Bestimmung in den Körperflüssigkeiten 38
      α) Urin 38
      ß) Blut 41
3. Quellen des Spurenelementes Silber im menschlichen Körper 45
4. Das Element Silber im Zusammenhang mit einigen Erkrankungen 47
   a) Allgemeine qualitative Angaben 47
   b) Hochdruck und Nierenleiden 48
   c) Morbus Wilson 49
   d) Maligne Erkrankungen 5o

Seite

5. Der Silbergehalt menschlicher Organe und Körperflüssigkeiten bei einigen Erkrankungen 53

a) Organe 53
b) Blut 58
c) Urin 6o
d) Synovialflüssigkeit 6o

D. Unphysiologische Silberaufnahme 61

E. Silber in der Therapie 66

I. Allgemeines 66
II. Die Rolle des Silbers als Therapeutikum im Laufe der Jahrhunderte 7o

1. Historisches 7o
2. In neuerer Zeit therapeutisch verwendete Silberverbindungen 75

a) Silbernitrat 75

α) Allgemeines 75
ß) Credé-Prophylaxe 77
γ) Sonstige Anwendung 78

b) Silberacetat 79
c) Silbereiweißverbindungen mit Schutzkolloiden 79
d) Argentum Proteinicum 8o
e) Targesin 8o

3. Therapie mit Silber in den Jahren 194o - 196o 82

a) Zahnheilkunde 82
b) Augenheilkunde 83
c) Dermatologie 85
d) Gynäkologie 86
e) Innere Medizin 87

Seite

f) Chirurgie 87
g) Urologie 89
h) Gold-Silberdämpfe als Heilmittel 91

4. Silber in der modernen Therapie 91

a) Allgemeines 91
b) Behandlung von Brandwunden 94
c) Silberablagerung als Folge von Silbernitrattherapie zur Wundbehandlung 99

F. Die Argyrose 101

I. Allgemeines 101

1. Definition der Argyrose 102
2. Pathogenese der Argyrose 104
3. Elektive Ablagerung von Silber 106
4. Faktoren, die für die Entstehung einer Argyrose ausschlaggebend sind 110

II. Symptomatik der Argyrose 114

III. Pathologisch-anatomische Befunde 116

1. Makroskopische Befunde 116
2. Feingewebliche Befunde 117

a) Allgemeines 117
b) Verdauungstrakt 121
c) Respirationstrakt 123
d) Gefäßsystem 124
e) Innere Organe 124

IV. Kasuistik 127

V. Die Frage des Krankheitswertes der Argyrose 132

1. Allgemeinsymptome 134
2. Symptome von seiten des Kreislaufs, Herzens und Gefäßsystems 136
3. Leberschäden 138
4. Veränderungen im Respirationstrakt 139

Seite

5. Schäden am Auge 141
6. Veränderung an den Schleimhäuten 142
7. Lymphoreticuläre Hyperplasie 143

VI. Zur Therapie der Argyrose 149

G. Allergische Reaktionen durch kolloidales Silber 153

H. Silber im Tierexperiment 154

1. Giftwirkung 154
2. Organverteilung 155
3. Argyrose im Tierexperiment 158
4. Pathologisch-anatomische Veränderungen nach Silber-Fütterung 160
5. Haemodynamische Veränderungen im Lungenkreislauf nach Gabe von Silbernitrat 162

I. Die akute Schädigung durch Silberverbindungen beim Menschen 166

I. Toxische und tödliche Dosis 166

II. Vergiftungen durch kolloidales Silber 168

III. Schäden durch Silbernitrat 171

1. Verätzung durch Silbernitrat 171
   a) Allgemeines 171
   b) Kasuistik von Ätzschäden durch konzentrierte Ag NO_3-Lösungen 172
2. Symptome und klinisches Erscheinungsbild der akuten oralen $AgNO_3$-Vergiftung 173
   a) Allgemeines 173
   b) Kasuistik zur Vergiftung mit Silbernitrat in Form von Höllensteinstiften bei Kindern 175

Seite

IV. Befunde bei akuten Vergiftungen durch $AgNO_3$ und kolloidales Silber (Tabelle) 176

V. Silberausscheidung nach EDTA-Gabe 18o

J. Diskussion 182

K. Zusammenfassung 219

Literaturverzeichnis 222

A. Einleitung und Problemstellung

Silber war seit altersher zusammen mit Kupfer und Gold ein bekannte Edelmetall. Neben seinen ursprünglichen Fundorten in Kleinasien, Griechenland und besonders in Spanien, waren es später vorwiegend die Silberbergwerke in Ungarn, im Harz und im Erzgebirge, die Bedeutung erlangten, bis die überreichen Vorkommen in Süd- und Mittelamerika wegen der damit verbundenen, zunehmenden Entwertung des Silbers die Ausbeute in Europa unrentabel machten (B ü t t n e r - W o b s t und O p i t z, 1954).

Die Silbergewinnung hat sich im Laufe der Zeit den Funden und den entwickelten Techniken entsprechend gewandelt. Während ältere Methoden der Gewinnung - etwa in Form des Silber-Treibverfahrens oder des Pattinson-Prozesses - verlassen sind, wurde später besonders in Mexiko das Silber durch das sogenannte Amalgamieren gewonnen, wobei dieses Verfahren heute durch die Cyanidlaugerei Bedeutung erlangt hat (E s s e r 1937, Kleine Enzyklopädie "Natur" 1963, U l l m a n n 1964).

Die Verwendung des Silbers ist wegen seiner besonderen physikalischen und chemischen Eigenschaften sehr vielseitig. Zu der schon im Altertum bekannten Verarbeitung zu Münzen und Schmuckgegenständen kommt heute die Verwendung in der Industrie: Silbersalzemulsionen in der Radio- und Photographie, in der Elektrizität als Metalldraht mit dem besten Leitvermögen für Wärme und elektrische Ladung, zum Galvanisieren, in Verbindungen zusammen mit Kupfer, Aluminium, Cadmium und Stahl zu den verschiedensten Zwecken (E s s e r 1937, K a y e 1961, W i l s o n 1966).

Seit dem Einfluß der arabischen Medizin auf die abendländische Kultur im 11. Jahrhundert ist das Silber auch als Medikament bei uns bekannt. Aber erst der Forschung der Neuzeit blieb es vorbehalten, den biologischchemisch-pharmakologischen Wert des Metalls zu erkennen.und eine brauchbare Form für die medizinische Anwendung zu entwickeln. Daß es vor der Jahrhundertwende infolge von Unkenntnis der Wirkung bei der Verwendung als Medikament immer wieder zu Schädigungen kam, beweist die Fülle der Literatur, in der über die Argyrose, eine örtliche oder totale Silberimprägnierung des Körpergewebes (K o e l s c h 1956), berichtet wird. Wenn es heute noch vereinzelt zu Mitteilungen über Silberschäden oder sogar -vergiftungen kommt, rühren diese von einer falschverstandenen, meist ohne Wissen des Arztes, permanenten und kontinuierlichen Einnahme von Silberpräparaten her. Silberaufnahme kann jedoch auch gewerblich verursacht sein, Bei diesen chronischen Schädigungen kommt es nur ganz vereinzelt zu einer ernsthaften Organbeeinträchtigung.

Über akute Vergiftungen, die rein akzidentell vorkamen und tödlich verliefen, wird in der gesamten Literatur nur viermal berichtet. Es handelt sich hierbei jeweils um iatrogen verursachte Unglücksfälle. Der eigentliche Grund für die geringe Zahl akuter intoxikationen liegt in der nichttoxischen Natur des Metalles. Es gibt nur zwei Verbindungen des Silbers mit toxischer Wirkung: das als Ätzmittel bekannte anorganische Silbernitrat und eine kolloidale Silberverbindung, die als Kontrastmittel bei intravenöser Applikation zur Eiweißfällung und Obstruktion geführt hat.

Bei den Mitteilungen über Silbervergiftungen handelt es sich in der Mehrzahl um kasuistische Fälle, deren Autoren es vor allem darum geht, zu der Diagnose "Vergiftung mit Silber" zu kommen. Dabei handelt es sich um eine Diagnose, die in den chronischen Fällen aus der Anamnese, in den akuten noch zusätzlich durch einen histochemischen Nachweis erbracht wird.

Silber ist ein Metall, das normalerweise im Organismus nur in Spuren vorkommt. Für die im menschlichen Körper in der Größenordnung von Mikrogrammen vorkommenden Spurenelemente gibt es heute verschiedene Möglichkeiten des Nachweises und der quantitativen Bestimmung. Seitdem geht es vielen Autoren um die Klärung folgender Punkte, die K o c h (1956) zusammengefaßt hat:

1. präzisere Methoden zur Bestimmung der Spurenelemente,
2. Mittelwerte und Standardabweichungen für Spurenelemente in normalen, menschlichen Geweben,
3. Abhängigkeit der Konzentration der Spurenelemente von dem Alter, dem Geschlecht, dem Beruf und der geographischen Lokalisation,
4. Bedeutung der Spurenelemente bei hormonalen und enzymatischen Reaktionsabläufen,
5. Klärung der Frage, ob die abnormale Konzentration eines Spurenelementes das Ergebnis einer spezifischen Krankheit oder ein möglicher Faktor für deren Ursache ist.

Alle diese Fragestellungen müssen auch bei der Klärung einer Silbervergiftung berücksichtigt werden. Sie so vollständig wie möglich für das Element Silber und seine Verbindungen aufzuzeigen, ist die Aufgabe der vorliegenden Arbeit.

B. Die oligodynamische Wirkung des Silbers

1. Allgemeines

Legt man eine Folie metallischen Silbers (Argentum foliatum) auf eine mit Bakterien beimpfte Agar-Agar-Platte, findet in einer bestimmten Zone rings um die Silberplatte kein Wachstum statt. Von dem metallischen Silber gehen ähnlich wie von Kupfer meßbare Mengen an Ag^{+}-Ionen in Lösung. Dieser Vorgang spielt sich unter Einwirkung örtlicher elektrischer Ströme ab und entfaltet eine oligodynamische Wikrung.

Dieser von dem Schweizer Botaniker N a e g e l i 1893 als ersten beobachteten Wirkung von Kupfermünzen auf Mikroorganismen im Wasser liegt dieses Prinzip zugrunde: Bestimmte Metalle, vor allem Silber und Kupfer, die ihre Oberfläche im Wasser leicht verändern (N a e g e l i 1893) haften in Ionenform an der Oberfläche der Bakterien und Zellen. Die zunächst eintretende Stase in der Bakterienentwicklung wird mit einer bestimmten Ionenzahl pro Keim, nach einer gewissen Zeit zur Bakteriozidie.

M i l l e r (196o) stellte bei der Untersuchungmdieser Erscheinung fest, daß vor allem kolloidale Stoffe die Rolle von Schutzkolloiden übernehmen, und deshalb die bakterizide Kraft der Metalle in Kulturen vermindern. Auch anorganische Salze, besonders wasserlösliche Sulfide, seien imstande, selbst in Spuren durch Bildung unlöslicher Silber-Sulfide an den Metalloberflächen die Wirkung stark herabzusetzen bzw. aufzuheben (Vergiftung von Silberoberflächen).

Um möglichst viel Silber in Ionenform umzuwandeln und damit eine vermehrte oligodynamische Wirkung zu erhalten, suchte man durch Oberflächenvergrösserung, z.B. mit kolloidalen Lösungen wie Protargol und Argyrol ein Maximum an wirksamer Oberfläche zu erreichen (K l i e w e, S t e y s k a l 1947). Entsprechend ist dann die Aktivität stark und erreicht fast die von Silbernitrat.

Diese komplexen, kolloidalen Verbindungen besitzen nicht den adstringierenden Effekt des $AgNO_3$. Sie können wie alle Silberpräparate als Depotantiseptika bezeichnet werden. Es geht nämlich ein langsamer Strom Silberionen dauernd von ihnen an die Umgebung weiter (H a u s c h i l d 1959). So war zu beobachten, daß die Aktivität und Ionisation wässriger Lösungen des milden Argyrol^R bei längerem Stehen deutlich zunimmt, innerhalb einer Woche oft bis zu 3o %.

Der Rumäne Z. F y r s h i r o t u (196o) faßte seine Meinung über die oligodynamische Wirkung folgendermaßen zusammen: "Die im Wasser im gelösten Zustand befindlichen Silberionen zeigten in der Konzentration 25o γ/l eine starke Wirkung auf diverse gram-positive und gram-negative Mikroorganismen. Diese Reaktion tritt ziemlich schnell ein. Positive Ergebnisse zeichneten sich schon nach 3o-6o Minuten ab. Die antimikrobielle Wirkung in den Lösungen hielt 4 Monate an."

Die langsame und in seiner Wirkungsweise noch zu verbessernde oligodynamische Wirkung des Silbers führte zu der Suche nach neuen Aktivierungsmethoden. Durch eine Erhöhung der Lösungsintension des Silbers war man bemüht, seine Baktericidität zu steigern. Diese

Forderung sah P a c h n e r (1956) in den Eigenschaften seines Polydynamischen Silbers erfüllt. Die Methode beruht auf einer Oberflächenpräparation des Silbers durch Adspersion von Silberoxyden. Diese besitzen depolarisierende und polymerisierende Eigenschaften. Sie bilden an der Oberfläche eine Schicht labiler, jedoch in Wasser unlöslicher Verbindungen. Von der Grenzschicht derartig präparierter Lösungen lösen sich in großer Zahl sehr leicht Ionenschwärme. Die Bakterizidität dieses Silbers überragt den sog. Phenolkoeffizienten. Gegen höher organisierte Gewebe ist Silber gänzlich reizlos. Es zeigt sogar eine benigne Affinität zu diesen.

Ebenfalls im Sinne einer verstärkten keimtötenden Wirkung sind die von K l i e w e und K. und F. S t e y s k a l (1947) angebotenen Verbindungen gedacht. Sie versuchten mit Aerosolen von Silber und Silbersalzen die Zahl der keimabtötenden Mittel zu vergrößern und in ihrer Wirkung zu verbessern.

Aerosole sind kolloidale Systeme, bei denen die disperse Phase ein fester oder flüssiger Körper, das Dispersionsmittel ein Gas ist. Unter Verwendung von Sauerstoff als dispergierendem Mittel wurde ein Silberoxydaerosol hergestellt. Man erwartete von den Aerosolen der Metallverbindungen eine stärkere Keimtötung wegen der kolloidalen Dispersion der festen Phase und wahrscheinlich auch wegen der erhöhten Ionenspaltung. Das Silberaerosol zeigte im Verhältnis zum Silber-oxydaerosol eine geringere bakterizide Wirkung. Weiter stellte sich heraus, daß die keimtötende Wirkung der beiden Aerosoltypen nicht allein auf ionisiertes Silber, sondern auch auf Komplexe zurückzuführen ist.

Eine besondere Wirkung hat das in Luft erzeugte Silberchloridaerosol. Wegen seiner besonderen Tiefenwirkung tötet es auf Agarnährböden

Typhusbakterien	innerhalb	1 - 2	Minuten
Coli	"	2 - 3	"
Staphylokokken	"	1o	"
Milzbrandsporen	"	15 - 3o	"

Das Silberchloridaerosol lagert sich innerhalb weniger Minuten an aerolisierte Bakterien. Nach Dauer des Kontakts erfolgt eine mehr oder weniger starke Schädigung der Bakterienmembran und des Cytoplasmas. Mehrtägige Einwirkung von AgCl-Aerosol führt bei Prodigiosusbakterien und Milzbrandbazillen zu völliger Zerstörung von Membran und Zytoplasma.

Wegen ihrer starken und schnellen keimschädigenden Wirkung, die auch in Gegenwart organischer Stoffe, wie Serum, Blut, Speichel und Fleisch nicht beeinträchtigt wird, sind sowohl die Silberchloridaerosole wie auch die Hydrosole zur Vernichtung pathogener Keime in krankhaften Prozessen gut geeignet (K l i e w e et. al. 1947, S t r e i b l 1952).

2. Die wirtschaftliche Ausnutzung des oligodynamischen Prinzips

Die Entkeimung mit dem Katadynverfahren

Das Silber fand wegen seiner oligodynamischen Wirkung erst nach den Untersuchungen von G. A. Krause (1928) seine praktische Anwendung in der Industrie.

Krause stellte fest, daß feinst verteiltes Silber zum Sterilisieren von Trinkwasser geeignet ist. Ähnliche Vorschläge wurden zwar schon im Jahr 1906 von Krämer und später von Saxl (1917) gemacht. Sie kamen aber über das Versuchsstadium nicht hinaus.

Krause selbst berichtet, daß Olzewski (1929) die theoretischen Grundlagen des Katadynverfahrens veröffentlicht hat. Das von Krause für den praktischen Gebrauch entwickelte Verfahren beruht auf der oligodynamischen keimtötenden Wirkung kleinster Mengen Silberionen, die dem Wasser entweder direkt als solche zugesetzt werden (Cumasina - Verfahren) --- oder aber aus metallischem Silber stammen, das in feinst verblasener Form auf Tonkugeln, Kies, Sand, Quarzkörnern oder Raschig-Ringen aufgebracht wurde. Er nannte das Silber Katadyn-Silber und das Verfahren Katadynkontaktverfahren.

Kamphausen (1939) stellte Versuche über die bakteriziden Eigenschaften katadynisierten Wassers an, deren Ergebnis folgendermaßen aussah: Das Katadynsilber entwickelte im Wasser eine stark keimtötende Kraft. Die Abtötungszeit ist bei den untersuchten Bakterienarten verschieden. Zur Entkeimung von Wasser ist es

nach den vorliegenden Untersuchungen notwendig, dieses mit Katadynsilber mindestens 4 Stunden in Kontakt zu halten. Sind jedoch in dem zu entkeimenden Wasser kolloidal gelöste, organische, eiweißhaltige Substanzen vorhanden - z.B. nur o,5 %ige Nährbouillon - schwindet die keimtötende Kraft. Auch ist dieses Verfahren ungeeignet, Fleisch zu konservieren. Es gelingt nämlich nicht, die Mikroorganismen auf der Fleischoberfläche abzutöten.

In der Praxis kann dieses Verfahren mit Erfolg bei der Sterilisation kleiner Trinkwassermengen Anwendung finden. Es versagt jedoch bei Sterilisation eiweißhaltiger Lösungen und der Konservierung von Fleischwasser.

Die Anwendung dieser Kontaktmethode ist auf die Entkeimung möglichst schwebestofffreien Wassers beschränkt (K r a u s e 1928).

Suspendierte Stoffe können, genauso wie die Keime Silberionen adsorbieren, also einen bestimmten Anteil der bei dem Kontaktverfahren in festen Grenzen stehenden Menge des gelösten Silbers der Einwirkung auf die Keime entziehen.

Eine Weiterentwicklung des Katadynkontaktverfahrens ist das Elektro-Katadynverfahren (N o e t z e l 1939). Das Bedürfnis, größere Wassermengen in wirtschaftlicher Weise oligodynamisch zu behandeln, und der Wunsch, für bestimmte Gebrauchswasser in weiten Grenzen beliebige und genau zu bemessende Silberungsgrade zu erzielen, führte zur Weiterentwicklung des Verfahrens. Diese neue Entwicklungsform, das Elektro-Katadynverfahren,hat folgendes Prinzip: Mit Hilfe eines schwachen Gleichstroms werden in Abhängigkeit von der verwendeten Strommenge

Silberionen aus massiven Silberelektroden in das Wasser entsandt (S c h o r m ü l l e r 1961, K r a u s e 1929). Die theoretische Basis für den Vorgang ist durch das elektrochemische Äquivalent gegeben. Danach können mit einer A-h 4,o23 g Silber in Lösung gebracht werden (F a r a d a y'sches Gesetz). Daraus ergibt sich für das Verfahren eine genaue und einfache Dosierung beliebiger Mengen des zu lösenden Silbers, je nach den vorliegenden Erfordernissen.

Mit dem Elektroverfahren ist es möglich, sogar schwebestoffhaltige Wasser zu behandeln. Es wird nämlich der für die Entkeimung entstehende Verlust an adsorbiertem Silber durch höhere Silberung teilweise ausgeglichen.

K a m p h a u s e n führte Versuche zu den Eleketrokatadynvorgängen durch: Das Wasser wurde mit einem Ionengehalt von 5oo-2ooo γ/l, das sind o,ooo5 bis o,oo2 g Silber je l Wasser aktiviert. Der Aktivierungsgrad spielt bei einem Silberionengehalt von 5oo-2ooo γ/l in bezug auf die Abtötungsgeschwindigkeit keine Rolle. Erforderlich ist jedoch, keimhaltiges Wasser mindestens 4 Stunden stehen zu lassen.

Die Tendenz der Silberionen, mit Körpereiweiß Verbindungen einzugehen, ist auch bei hochaktiviertem Wasser so groß, daß schon der Zusatz von o,5 %iger Nährbouillon genügt, um die keimtötende Kraft der Silberionen aufzuheben.

Es gelang nicht mit hochaktiviertem Wasser Fäulnisbakterien auf Fleisch abzutöten. Katadynwasser tötet auch die auf der Oberfläche von Fischen haftenden Bakterien nicht ab und hat auf die Fischkonservierung keinen Einfluß.

Die besonderen Eigenschaften des Elektrokatadyn-Verfahrens gestatten seine Verwendung zur Entkeimung größerer Wassermengen zu Trink- und Badezwecken, sowie zur Bereitung hochbakteriziden Spül-, Wasch- und Desinfektionswassers (B e r s i n 1932, O b e r z i l l 1957, F i s c h e r 1957, H a u s c h i l d 1959).

Elektrokatadynanlagen werden außer zur Trink- und Badewasserentkeimung und zur Entkeimung von Wasser auf Schiffen, in Eis-, Mineralwasser-, Fleischwaren- und Margarinefabriken, in Molkereien sowie Brauereien verwendet (K r a u s e 1929, B r a n d e s 1934, G i b b a r d 1937).

Da der Silberzusatz eine Einwirkungsdauer von mehreren Stunden erfordert und nur bei praktisch klaren, farblosen Wässern eine Wirkung zu erwarten ist, bei verschmutztem Wasser jedoch die gerade da wichtige Entkeimung versagt, ist ein Erfolg der Trinkwassersilberung unsicher und das Verfahren nicht frei von seuchenhygienischen Bedenken (S c h o r m ü l l e r 1961).

Nach der Trinkwasseraufbereitungsverordnung vom 19.12. 1959 sind in Deutschland zur Aufbereitung von Trinkwasser u.a. Silber, Silberchlorid, Natrium-Silberchlorid-Komplex und Silbersulfat zugelassen, jedoch nur zu höchstens o,1 mg pro Liter Trinkwasser.

Neben der Desinfektion von Wasser hat das Katadynverfahren in verschiedenen Industrien weitgehend Verwendung gefunden. So in der Essigindustrie zur Abtötung der Essigschädlinge, ferner in den Betrieben für Obst- und Fruchtsaftfabrikation und alkoholische Getränke,

insbesondere Weine (J e n d r a s s i k und P a p p 1935) sowie Branntweine (G o r e s l i n e 1937, K r a u s e 1928, F r e s e n i u s 1932, B e a - v e n s 1937, N o e t z e l 1939).

G r p p (1966) führt an, daß zur Herstellung alkoholfreier Getränke verwendetes Wasser fast ausschließlich durch Ag-Zusatz (ca. 1 mg Ag/l) desinfiziert wird. S c h o r - m ü l l e r (1961) erwähnt, daß zur künstlichen Alterung von Branntwein dieser mit Silberzusatz behandelt wird.

3. Silberverbindungen die als Desinfektionsmittel in der Wirtschaft verwendet werden

Unter der Bezeichnung "Mikropur" kamen während des 2. Weltkrieges erstmalig komplexe Silbersalze für die Wasserentkeimung und die Korkentkeimung in der Süßmostindustrie zur Anwendung (S c h o r m ü l l e r 1961).

Die Verwendung kolloidalen Silbers zur Konservierung von Lebensmitteln (in Fruchtsäften und Speiseeis) ist abzulehnen, weil hierdurch häufig Kolloide ausgefällt werden (H a u s c h i l d 1959).

4. Angaben der Silbermengen, die zur erfolgreichen keimtötenden Wirkung erforderlich sind.

Die für die einzelnen Verwendungszwecke benötigten Aktivierungsgrade betragen nach K r a u s e (1929), unter Berücksichtigung etwa auftretender Absorptionsverluste - ausgedrückt in γ Katadynsilber - für 1 Liter Wasser ungefähr:

Trinkwasser	25 - 100	γ/l
Badewasser	150 - 200	"
Wasser zur Eiszubereitung	400	"
Mineralwasser	25 - 100	"
Wasch- und Spülwasser für industrielle Zwecke in Brauereien, Molkereien, Margarine- und Wurstfabriken je nach Verwendungszweck	25 - 600	"

Die ungarischen Autoren J e n d r a s s i k und P a p p (1935) geben in ihrem Bericht "Silberbestimmung in katadynisierten Weinen und sonstigen flüssigen Lebensmitteln" folgende beim Elektrokatadynisieren erreichten Silbermengen für 1 Liter Flüssigkeit an:

In Wässern	100 - 5000 γ/l	Katadynsilber
In Wein, Essig usw.	ca. 4000 γ/l	"

Nach Ansicht der Autoren scheidet sich von diesen geringen Silbermengen der größte Teil bald aus und die gewöhnlich erfolgenden Ausflockungen reißen das ausgeschiedene Silber mit. Die in der Flüssigkeit zurückbleibende geringe Silbermenge reiche gerade aus, die einzelligen Lebewesen abzutöten, oder zumindest ihre Entwicklung zu verhindern.

C. Silber als Spurenelement

1. Allgemeines

Es ist zwar gelungen, Silber in der Biosphäre nachzuweisen. Das Wissen über seine Wirkung und Aufgabe bei den Stoffwechselabläufen ist jedoch noch sehr bruchstückhaft.

Physiologisch spielt Silber nach F l a s c h e n - t r ä g e r (1951) keine Rolle. Während Kupferenzyme reichlich im Stoffwechsel vorkommen, sei Silber in so minimaler Konzentration (nach T i p t o n 1956), im Gewebe verteilt, daß es wahrscheinlich nur wenig in die Fermentreaktion eingreift oder überhaupt keine hemmende Wirkung zeigt. Dieser Ansicht ist auch S c h r o e d e r (196o).

B e r s i n (1963) negiert eine physiologische Wirkung nicht unbedingt. Für ihn ist noch völlig ungewiß, ob das Silber für den Stoffwechsel von Bedeutung ist. Er läßt beispielsweise die Möglichkeit offen, daß das Ag I ebenso wie das Au I im Körper um das lebensnotwendige Cu I konkurrieren.

Der überwiegende Teil der Autoren schreibt dem Silber jedoch einen Einfluß auf den Stoffwechsel zu.

Es scheint, daß sich Ag I zusammen mit Cu I in den Organen mit erhöhtem Gehalt an Thioenzymen des Krebszyklus anhäuft, die ein starkes Bindungsbestreben gegenüber Schwermetallen zeigen, wie z.B. die Succinodehydrogenase (G o m e s da C o s t a 196o).

In neuerer Zeit konnte man klären, daß Metalle, darunter auch Silber, die Neigung haben, verschiedentlich in den Geweben an Komplexen beteiligt zu sein.

Silber ist ein Metall, das in einwertiger Form mit Arginin und Histidin ein Metallchelonat bildet (Schwiegk 1953, Bersin 1963).

Interessant ist der Zusammenhang, der zwischen Histamin und einigen Spurenelementen besteht, nach Bersin (1963) etwa die Fähigkeit des Histamins, mit gewissen Spurenelementen wie Ag I, Ti II, Cu II, Cr III und Be II Chelonate von Typ

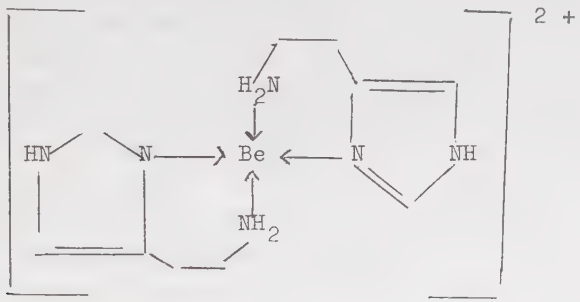

zu bilden. Dies steht in Zusammenhang mit ihrer Fähigkeit, in hohen Dosen und bei langer Einwirkungsdauer krebserzeugend zu wirken: die Blockierung des Überträgerstoffes histamin - ergischer Nervenfasern kann in gewissen Organen den Zellstoffwechsel der neurohormonalen Kontrolle entziehen (Hatem 196o).

Aus den klassischen Arbeiten über die Isolierung organischer Phosphorsäureester ist bekannt, daß diese mit Ba II, Hg II und Pb II Chelonate unterschiedlicher Löslichkeit bilden. Auch mit Cu II, Mn II und Ag I werden Komplexverbindungen gebildet, doch ist wenig über die Kationen

bekannt, mit denen in vivo eine Komplexbildung erfolgt.

Über Komplexe die in den biochemischen Prozessen eine Rolle spielen, sagt S c h r o e d e r (1960): Verschiedene Metalle werden im Blut an Schwefel- oder Imidazolgruppen (Zn) von Proteinen transportiert; auch existieren ohne Zweifel Komplexe, in welchen vermehrt Metalle angelagert sind. Zum Beispiel kommen Eisen und Kobalt in den Porphyrinchelaten, dem Häm und im Vitamin B_{12} vor. Er folgert nun: Wenn essentielle Metalle Komplexe bilden, tun dies wahrscheinlich auch abnormale oder "contaminating metals". Deshalb sollten die Gesetzmäßigkeiten der Chelation untersucht werden, um zu entdecken, was eintreten könnte, falls ein "abnormales" Metall in das Gewebe gelangt. Würde es mit einem essentiellen Metall in einem Metallenzym um einen Liganden konkurrieren, und wenn es so wäre, welches Ion würde ersetzt ?

Die Fermentreaktion hemmende Wirkung ist wohl die bekannteste vieler Mikroelemente. Das gilt auch für Silber. So wird Tyrosinase reversibel inaktiviert durch Ag^+ und Au^+ (L e r n e r 1953).

Bei Untersuchungen über Enzymreaktionen fand C h a r a l a m p o u s 1959 folgende Wirkung des Ag I: Ein o,o9 % Fe II enthaltendes Enzym spaltet Myo-Inosit zu D-Glucoronsäure. Es wird dabei von Cu II, Hg II und Ag I inhibiert.

Nach F l a s c h e n t r ä g e r (1959) hemmen Silberionen die Wirkung folgender Enzyme: Saccharase, Pankreas- und Leberlipase, Urease, Asparaginase, Dipeptidase, Aminopeptidase und Flavinenzymase.

H a u s c h i l d (1959) glaubt, daß Silber ein körperfremdes Metall sei, dessen Ionen eine bestimmte Wirkung auf die biologischen Vorgänge haben. So sollen Silberionen mit den Sulfhydrilgruppen, mit Eiweiß und mit zahlreichen Fermenten reagieren. Die Fermente werden dabei zumindest gestört, wenn nicht sogar irreversibel geschädigt.

Laut R ö m p p (1956) soll es zu einer Inaktivierung der ß-Fructofuranosidase und der Malzamylase kommen; hier erfolgt sogar Fermenthemmung durch AgCl-Aufschwemmung. Mehrwertige Metallionen wie Pb II, Ti II, aber auch Ag I, können die ursprünglichen Eigenschaften des Proteins verändern (B e r s i n 1963).

S c h r o e d e r stellte 1956 in seiner Arbeit "Trace metals and chronic diseases" eine Tabelle mit Beispielen für die Hemmung von Metallenzymen durch Metalle, darunter auch Silber, zusammen, in denen ein inaktives Metall offenbar durch ein aktives an einer prostetischen Gruppe ersetzt wird. Es können zwei Typen einer Enzym-Hemmung vorkommen:

1. ein Schwermetall verbindet sich mit Sulfhydrilgruppen, wobei das Enzym inaktiviert wird. Hg, Cu und Ag pflegen so viele Enzyme zu inaktivieren, die kein Metall enthalten.

2. es gibt Metalle, die mit Kupfer konkurrieren. Eine Zunahme der Melaninpigmentierung wird häufig beobachtet, wenn Schwermetalle, wie Arsen, Wismut, Eisen, Gold, Silber und Quecksilber sich in der Haut abgelagert haben.

Die folgende Tabelle gibt Beispiele für die Hemmung von metallhaltigen Enzymen, die u.a. durch Silber gehemmt werden:

Tabelle 1 Einige Beispiele für die Hemmung von Metallenzymen durch Metalle (S c h r o e d e r 1956)

Enzyme	Aktivator	Inhibitor
Carbo-anhydrase	Zn^{++}	Cu^{++} $\underline{Ag}^{+}$ Au^{++} Zn^{++}, Hg^{++}, V^{+++}
Tyrosinase	Cu^{++}	Au^{++}, $\underline{Ag}^{+}$, Hg^{++},
Xanthine-oxydase	Mo^{+}	Cu^{++}, Hg^{++}, $\underline{Ag}^{+}$, Pb^{++}, As^{+++}
Phosphoglucomutase	Mg^{++}	Cu^{++}, $\underline{Ag}^{+}$, Hg^{++}, Zn^{++}, Pb^{++}

2. Der normale Silbergehalt menschlicher Organe und Körperflüssigkeiten

a) Allgemeines

Silber soll in menschlichen Geweben nur in Spuren unter 1 mg/loo g vorkommen. Diese vorsichtige Ausdrucksweise von Flaschenträger (1951) kennzeichnet den heutigen Wissensstand über den Silbergehalt im Körper. Man findet nur ganz spärliche Angaben. Dafür gibt es zwei Erklärungen: Das Metall soll nur in Spurenmengen - wenn überhaupt - vorliegen. Außerdem soll es nach Browning (1961) nicht in allen Organen vorkommen. Fox and Ramage (193o) stellten fest, daß bei einem Menschen in allen Organen Silber vorhanden war, bei zwei anderen die Organe jedoch silberfrei waren. Sie kamen zu dem Schluß, daß das Vorhandensein und die Absorptionsfähigkeit von individuellen Faktoren abhängen, die nicht zu ergründen wären. Auch Stitch (1957) kommt zu dem Ergebnis, daß Chrom, Nickel, Silber und Titan nur selten und dann nur in einigen Organen zu entdecken waren. Dutoit and Zbinden (193o) fanden Silber, Aluminium, Cobalt, Nickel, Chrom, Kupfer, Blei, Zinn und Zink in verschiedenen Organen. Okajima 1931 machte bei Japanern die gleiche Entdeckung.

Die gleiche Unregelmäßigkeit des Silbervorkommens in normalem biologischem Material stellten auch Newell and Mc Collum (1931), Ramage, Sheldon und Sheldon (1933), Kogan und Nasuirova (1935) sowie Lowater und Murray (1937) fest.

Beim Menschen fanden Kehoe und Mitarbeiter (194o), daß nur lo % der von ihnen analysierten Organproben Silber enthielten, dessen Konzentration nicht höher als o,ol mg / loo g lag.

Die geringen Silberspuren, die physiologischerweise in den Organen und Exkreten enthalten sind - auch nach H a u s c h i l d (1959) übersteigt der Silbergehalt der Organe niemals 1 mg % - lassen sich nur mit empfindlichen Methoden, z.B. auf spektrographischem Wege nachweisen und bestimmen (H o p p e - S e y l e r / T h i e r f e l d e r 1953).

Wenn auch die biologische Funktion und die Frage der Essentialität der Metalle Nickel, Cadmium, Barium, Aluminium und Silber noch nicht geklärt sind, so weiß man nach B u t t (196o), daß die Elemente in bestimmten menschlichen Geweben konstant vorhanden sind. S c h r o e d e r (1956) hält Silber für ubiquitär, wenn auch in geringen Mengen vorliegend.

T i p t o n (196o), die sich am genauesten mit dem Gehalt des menschlichen Körpers an Mikroelementen befaßt hat, gibt für Silber einen Konzentrationsbereich von o,5 - 5o γ pro Gramm Organasche an. In einer anderen Arbeit aus dem Jahr 1963 stellt sie fest, daß in etwa der Hälfte der Proben von jedem Gewebe, Silber im allgemeinen in Konzentrationen an der Grenze des Nachweises gefunden worden ist.

H a r d i n g - B a r l o w (1961) kam in seinen Untersuchungen an Südafrikanern bezüglich des Bereiches zu gleichen Ergebnissen, verzeichnete jedoch eine höhere Vorkommensfrenquenz. Im Gegensatz dazu fand B u t t (196o) höhere Werte. N u s b a u m (1961) kommt in einer Analyse der menschlichen Gewebsasche mittels eines direkt ablesbaren Spektrometers zu Konzentrationsbereichen für Ag von o,oo5 - 1,o mg/1oo g Trockengewebe. S t i t c h (1957) nennt für Silber einen Gehalt von 1oo μg/g Asche von Knochen und Gewebe beim Menschen.

Die genannten Autoren, sowie einige die in den noch folgenden Kapiteln zitiert werden, verwendeten die folgenden Methoden bei ihren Organanalysen:

Tabelle 2 Nachweismethoden für physiologischerweise in Organen und Körperflüssigkeiten vorkommendes Silber

Autor	Jahr	Art der Methode
Okajima	1931	spektrographisch
Kehoe	1940	spektrochemisch
Robinson	1950	flammenspektroskopisch
Sandell	1950	kolorimetrisch
Heggen	1953	spektrochemisch
Hoppe-Seyler, Thierfelder	1953	spektrographisch
Koch	1956	spektrographisch, kolorimetrisch, Neutronenaktivierung
Stitch	1957	spektrographisch
Schroeder	1960	spektrographisch
Tipton	1960	spektrographisch
Butt	1960	spektrochemisch
Castagna	1961	kolorimetrisch
Nusbaum	1961	spektrochemisch
Niedermeyer	1962	spektrographisch
Gofman	1962	Röntgenfluoreszenz
Lifshits	1963	spektrographisch

b) qualitativer Nachweis

Nach D u t o i t und Z b i n d e n (193o: spektrographisch) häuft sich Silber im Uterus, den Ovarien und in der Schilddrüse an. In viel geringerer Menge kommt es in anderen Organen vor; spurenweise im Herzen, der Niere und der Milz.

Der Japaner O k a j i m a (193o), untersuchte spektrographisch Proben von Organen und Körperflüssigkeiten. Auffallend dabei war, daß er bei 22 Erwachsenen im Alter zwischen 18 und 63 Jahren in der Leber kein Silber vorfand. Auch die Leberproben von 5 Kindern und 3 Säuglingen waren silberfrei. Bei Lungenproben von 1o männlichen Individuen konnte neunmal Silber nachgewiesen werden. Die Haut von 6 Untersuchten enthielt nur bei zwei Proben kein Silber. Von Muskelproben verschiedener Personen waren die zweier Säuglinge ohne Silbergehalt. Bei 1o Nierenproben enthielten 9 Silber, sogar 2 Säuglingsnieren. Von 15 untersuchten Milzgeweben zeigten 4 ein negatives Ergebnis. Bei 6 Magenanalysen waren 4 davon silberpositiv. Alle 5 untersuchten Dünndarmproben enthielten das Metall. Zwei der 5 Pankreasproben enthielten kein Silber, bei der Thyreoidea war es genau so. In 11 untersuchten Großhirnen fand man dreimal kein Silber, während bei zwei Kleinhirnen eine Probe negativ und eine positiv ausfiel.

Nur in 5 Lungenproben fanden S h e l d o n und R a m a g e (1931) feine Silberspuren, jedoch in jeder Probe der Thyreoidea und der Tonsillen, in 47 % der Lebern, in 44 % der Nebennieren, in 33 % der Muskeln, in 3o % der Pankreasproben, in 23 % der Nieren, in 14 % der Herzen und in 8 % der Milzen.

Nur sehr unregelmäßig konnte spektralanalytisch Silber in der Leber festgestellt werden (Lundegardh, Bergstrand 1940). Spektrographisch nachweisbar kommt Ag häufig in Gallensteinen, besonders in den Bilirubin-Calciumsteinarten (Hoppe-Seyler/Thierfelder 1953, Schairer 1944) vor.

Im Zahnschmelz von Ratte, Hund und Mensch ist Silber spektrographisch nachgewiesen (Flaschenträger 1951). Lowater und Murray (1937) fanden Silber daneben auch im Dentin des Menschen in sehr geringer Menge.

Voigt, der 1952 anläßlich der Begutachtung eines Argyrosefalles funkenspektrographisch auch das Haar normaler Personen untersuchte, fand: die Silberlinien haben sich in der Mehrzahl der Fälle bei Analysen der Haare von Personen jeden Lebensalters in wechselnder Intensität ermitteln lassen. Der Silbergehalt ist sehr gering, quantitative Bestimmungen waren deshalb nicht möglich.

Stitch (1957) erwähnt Silbervorkommen in der Lunge bei drei Erwachsenen und in der Aorta bei einem.

Im Humanserum sei Ag I, berichtet (Silvestri 1958).

In einer Tabelle über die Konzentrationen von Spurenmetallen im normalen Blut geben Cholak und Story (1941) für das Element Silber Spuren an. Es wurden neben Nordamerikanern auch Mexikaner untersucht. Bei beiden Bevölkerungsgruppen kam man zum gleichen Ergebnis.

c) quantitative Bestimmung in den Organen

C h o l a k und S t o r y (1938) dürften die ersten gewesen sein, die den normalen Silbergehalt menschlicher Organe quantitativ bestimmten. Sie geben die in Tabelle 3 aufgeführten Werte an:

Tabelle 3 Werte von C h o l a k und S t o r y (1938) für den Silbergehalt menschlicher Organe (in µg/100 g Frischsubstanz)

Organ	Silbergehalt
Niere	0,00
Herz	0,00
Gehirn	0,005
Leber	0,00
Milz	0,00
Lunge	0,0015
Muskel	0,00
Röhrenknochen	0,00
Rippenknochen	0,00
Magen	0,00
Dünndarm	0,00
Haut	0,00
Colon	0,01
Blut	0,00
Harnleiter	0,005
Gallenblase	0,005

Die nächsten quantitativen Untersuchungen über den Silbergehalt menschlicher Organe stammen von K e h o e und Mitarbeitern (1940).

Diese Forscher fanden Silber in Nahrungsrationen, in den Exkreten von wahrscheinlich gesunden Erwachsenen, und in Geweben ausgesuchter Personen die durch ihre Tätigkeit nicht in Kontakt mit den untersuchten Metallen kamen. Es handelte sich um Frauen, die in der Industrie tätig waren. Die Materialauswahl ist begrenzt auf die Zahl der zur Verfügung stehenden Proben. Die geringe Zahl der Proben verhinderte, zu einem statistisch haltbaren, genauen Mittelwert für die Konzentrationen der analysierten Metalle in den verschiedenen Geweben zu kommen.

Die Verfasser glauben jedoch, daß die arithmetrischen Mittelwerte in der Nähe der sicheren Werte liegen. Die gefundenen Silberkonzentrationen der einzelnen Organe, die spektrographisch ermittelt wurden, sind in der Tabelle 4 angeführt.

Tabelle 4 Silbergehalt einzelner Organe in mg Metall/loo g Frischsubstanz

Organ	Silbergehalt
Niere	o,oo
Herz	o,oo
Gehirn	o,oo3
Leber	o,oo5
Milz	o,oo
Lunge	o,oo4
Muskel	o,oo
Röhrenknochen	
Rippenknochen	o,ol
Magen	o,oo
Dünndarm	o,oo2

Diese Werte stimmen mit den in den Wissenschaftlichen Tabellen von Geigy (1966) genannten überein. Als Quellen werden dort dafür neben Kehoe auch Sohl (1939) und Everett (1946) genannt.

Während K e h o e für die Haut keinen Wert angibt, sagen G a u l und S t a u d (1934) daß auf 1oo g Haut o,3 Milligramm Silber kommen.

Die gefundenen Silbermengen in den Faeces und der Nahrung betrugen o,o - o,o8 mg pro Tag. Es stellte sich heraus, daß im Unterschied zu Mo, Pb, Zn, und Cu nahezu das gleiche Quantum an Silber, das täglich mit der Nahrung zugeführt wurde, wieder mit den Exkrementen ausgeschieden wurde (K e h o e und Mitarbeiter 194o).

Der Silbergehalt der Organe, dessen Mittelwert 1,8 µg/g Asche, bei einer relativen Standardabweichung von 27 % beträgt (T i p t o n 1963), verteilt sich wie folgt auf die einzelnen Organe: (Tabelle 5):

Tabelle 5 Organwerte aus menschlichem Gewebe von Isabel T i p t o n (1963) bestimmt.

Organ	Mittel-werte		80 % - Bereich	Mittel-wert	95 % Confidence intervall of mean	
Aorta	0,6	0,7	< 0,1-1,0	0,1	0,1	0,1
Coecum	1,0	1,1	< 0,1-1,4	0,1	< 0,1	< 0,8
Diaphragma	1,8	1,9	< 0,1-0,5	< 0,1	< 0,1	< 0,1
Duodenum	0,5	0,6	< 0,1-1,1	0,1	< 0,1	0,1
Gehirn	1	6	< 0,1-1,6	0,6	0,5	0,8
Haut	1,8	1,8	0,1-4,0	1,3	0,8	2,5
Harnblase	0,3	0,3	< 0,1-0,7	< 0,1	< 0,1	< 0,1
Herz	0,5	0,6	< 0,1-0,5	< 0,1	< 0,1	< 0,1
Ileum	0,4	0,4	< 0,1-1,1	0,1	< 0,1	< 0,3
Jejunum	0,5	0,5	< 0,1-1,8	0,1	< 0,1	0,1
Larynx	0,2	0,3	< 0,1-0,5	< 0,1	< 0,1	0,1
Leber	1,3	1,3	0,1-3,2	0,8	0,7	1,0
Lunge	0,2	0,3	< 0,1-0,5	< 0,1	< 0,1	< 0,1
Magen	1,5	1,5	< 0,1-1,0	< 0,1	< 0,1	< 0,1
Milz	1,8	1,8	< 0,1-4,9	1,3	0,8	2,5
Muskel	0,1	0,2	< 0,1-0,5	< 0,1	< 0,1	< 0,1
Nebenniere	1,3		< 0,1-3,2	0,8	< 0,1	2,0
Niere	0,3	0,3	0,1-1,0	< 0,1	< 0,1	0,1
Oesophagus	0,3	0,3	< 0,1-1,0	< 0,1	< 0,1	0,1

Organ	Mittel werte		8o % - Bereich	Mittel wert	95 % Confidence intervall of mean	
Omentum	o,7	o,7	< o,1-1,5	o,5	o,4	o,7
Ovar	o,2	o,3	<o,1-1,1	o,1	o,1	o,5
Pankreas	o,3	o,3	<o,1-1,o	o,1	o,1	o,1
Prostata	o,9	1,o	<o,1-1,3	o,1	o,1	o,1
Rectum	o,6	o,6	<o,1-1,4	< o,1	< o,1	< o,1
Sigmoid	o,7	o,7	<o,1-2,o	o,1	< o,1	o,1
Testes	o,4	o,5	<o,1-o,5	< o,1	< o,1	< o,1
Thyreoidea	2,8	2,8	<o,1-9,8	< o,1	< o,1	2,o
Trachea	o,6	o,6	<o,1-1,3	o,1	< o,1	o,4
Uterus	o,1	o,2	<o,1-o,6	< o,1	< o,1	o,1

Tabelle 6 Vergleichswerte menschlicher Organe von Schroeder 1956, Butt et al. 196o und Perry et al. 1962

Organ	Perry 1962 lo th and 9o th percentiles emiss.spektrogr. /u mol Ag/g tissue Ash	Butt et al. 196o Mg/loo g Trockengewebe spektrogr.	SE	Anzahl	Schroeder 1956 Mg/kg spektrographisch	in Total Mg/kg
Aorta	≲ o,ooo9-o,oo92				o,o7	
Gehirn	≲ o,oo9 -o,o15	o,o43	o,oo8	91	o,o4	o,o8
Herz	≲ o,ooo9-o,oo46 +			91	o,o7	o,o1
Leber	o,oo091-o,o3o	o,o36	o,oo5	93	o,o7	o,1o
Lunge	≲ o,oo9 -o,oo46†	o,o2o	o,oo1	94	(o,15)	o,1o
Milz	≲ o,ooo9-o,oo46†	o,o18	o,oo1	91	(o,23)	o,o5
Niere	o,oo9 -o,oo93†	o,o3o	o,oo6	92	o,o5	o,o2
Harnblase		o,o19	o,o14		(o,26)	o,o8
Jejunum		o,o17	o,oo1	87		
Magen						
Muskel					(o,o6)	1,68

tsetzung von Tabelle 6

enniere			85	0,05	0,001
kreas	0,019	0,001	91	(0,08)	0,008
stata				0,04	0,002
tes				(0,08)	0,002
reoidea	0,015	0,002	84	0,03	0,0029
en und estinum				(0,08)	

Zeichenerklärung: Die Klammer um manche Zahl bedeutet: in einer oder mehreren Proben fehlte Silber

$\gtrless$ = es waren weniger als 90 % der Werte zum Vergleich geeignet, oder überschritten eine meßbare Konzentration

$+$ = weniger als 50 % der Werte ergaben meßbare Konzentrationen

$<$ = geringer als die angegebene Zahl

Bemerkungen zur Uneinheitlichkeit der Werte:

Die Organproben sind nicht einheitlich gesammelt und mit der gleichen Technik präpariert worden. Weiterhin bestehen Unterschiede in der Analysenmethode, obwohl diese Werte emissionsspektrographisch ermittelt wurden. Solange jedes Laboratorium seine eigenen Methoden, die nicht an einem universalen Standard geeicht sind, anwendet, kann keine annähernde Übereinstimmung der Werte erwartet werden. (T i p t o n 196o).

P e r r y und Mitarbeiter (1962) haben als einzige für einige Organe Vergleichswerte zwischen Organen Erwachsener und Kinder veröffentlicht (Tabelle 7).

Tabelle 7 Unterschiede in der Metallkonzentration kindlicher und erwachsener Organe für das Element Silber in Mikromol Silber / g Gewebsasche (P e r r y 1962)

L e b e r		L u n g e	
Erwachsene	Kind	Erwachsene	Kind
1o-9o %	Mittelwert	1o-9o %	Mittelwert
o,oo91-o,o3o	1,3	o,oo09-o,oo46	o,o1o

Die Ursache der deutlichen Silbererhöhung in der kindlichen Leber ist nicht erklärbar.

T i p t o n (1964) untersuchte die Lungen von 173 Individuen acht verschiedener Städte Amerikas. Sie konnte bezüglich des Alters, des Geschlechts und der geographischen Lage der Wohnorte, für Silber keine unterschiedlichen Werte feststellen.

Bemerkenswert ist der viel höhere Silber-Mittelwert-Bereich bei 27 Erwachsenen aus San Franzisko. Im Vergleich zu den Werten der übrigen Städte mit o,2 - o,3 waren diese hier o,8 - 1,1 µg/g Asche.

c) quantitative Bestimmung in den Körperflüssigkeiten

Von den analysierbaren Körperflüssigkeiten sind nur wenige auf ihren Gehalt an Spurenelementen geprüft worden. Im Vordergrund stehen dabei das Blut und der Urin. Im Blut sah man einen Faktor, der für den Metalltransport während der biochemischen Abläufe in Frage kommt. Zusammen mit dem Stuhl glaubte man im Urin die Hauptausscheidungsquelle der Metalle vor sich zu haben.

Neben den genannten Flüssigkeiten gibt es in einer Arbeit von Niedermeier, Creitz und Holley (1962) Angaben über die Spurenmetallzusammensetzung der Synovialflüssigkeit. Die Autoren geben für Silber folgende postmortal emissionsspektrographisch ermittelten Werte an:

Von 33 untersuchten Proben enthielten 9 Silber in einem Bereich von o,5 - 3 µg pro loo g Flüssigkeit, der Mittelwert betrug 1,2 µg/loo Gramm.

α) Urin

Die ersten Angaben stammen wieder von Kehoe und Mitarbeiter (194o). Sie untersuchten den Harn von 3o erwachsenen Amerikanern, der 28 Tage nacheinander gesammelt wurde. Sie fanden pro Liter o,oo - o,oo9

Milligramm Silber. Die Untersuchung wurde spektrochemisch durchgeführt. Für den gleichzeitig untersuchten Harn von 34 Franzosen und 3o Mexikanern wurde ebenfalls ein Mittelwert von o,oo mg/Liter ermittelt. Die Konzentrationen aller Metalle, auch des Silbers, waren bei den Tag für Tag gesammelten Urinproben vom gleichen Individuum nicht konstant, sondern variierten von Probe zu Probe.

Mit der Entwicklung genauer Untersuchungsmethoden konnte man auch die bisher meist nur als "Spuren" angegebenen Silberkonzentrationen im Urin näher bestimmen. So berichtet S c h r o e d e r (1956) über Ergebnisse, die bei Harnuntersuchungen von 11 normalen Laboratoriumsbeschäftigten emissionsspektrographisch erzielt wurden. Die Werte sind in Mikrogramm/Liter angegeben (Tabelle 8):

Tabelle 8

Person	Geschlecht	Ag	Person	Geschlecht	Ag
1	weiblich	o,85	7	männlich	1,25
2	"	o,73	8	"	o,76
3	"	o,7o	9	"	o,84
4	"	1,4	1o	"	o,45
5	"	o,83	11	"	o,74
6	"	o,6o		Mittel	o,81
	Mittel	o,85			

Silbergehalt des Urins von 11 normalen Personen (nach S c h r o e d e r 1956).

P e r r y, S c h r o e d e r und Mitarbeiter (1956) geben für 15 normale Personen einen mittleren Silbergehalt des Urins von o,8o µg/l in einem Bereich von o,4 - 1,4 µg/l an.

In einer anderen Veröffentlichung aus dem Jahre 1959 nehmen P e r r y und P e r r y die Konzentrationsangabe o,87 µg/l als Mittelwert des Silbers, gefunden bei einer Doppelanalyse von Urin gesunder Personen, als Ausgangswert für ihre Untersuchungen.

In der nachfolgenden Tabelle sind die für den Silbergehalt des menschlichen Harnes in der Literatur gegebenen Werte zusammengestellt.

Tabelle 9 Die für Urin in der Literatur angegebenen Silberwerte

Autor	Jahr	Pers. zahl	Geschlecht	Silbergehalt Bereich	Silbergehalt Mittelwert	Bestimm.-Methode
Kehoe	1939	3o		o,oo-o,oo9		Spektrochem.
Kehoe	194o	64		(mg/l)	o,oo	"
Schroeder	1956	6	♀		o,85 (µg/l)	Emissions-spektro-graphisch
Schroeder	1956	5	♂		o,81 (µg/l)	"
Perry	1956	15			o,8o (µg/l)	"
Perry	1959	24			o,87 (µg/l)	"

ß) Blut

Die Blutproben von 3o normalen (d.h. ohne Erkrankungen) Amerikanern und 3o normalen mexikanischen Indianern wurden von K e h o e und Mitarbeiter (194o) untersucht. Das Blut der amerikanischen Gruppe wurde geteilt. Aus einem Teil bestimmte man die Metallkonzentrationen des ganzen Blutes, während man aus dem anderen nach Zugabe eines Antikoagulantiums und nach Zentrifugieren das abgetrennte Plasma untersuchte. Mit der spektrochemischen Methode fand man bei Mexikanern wie bei Amerikanern im Gesamtblut nur Spuren von Silber, somit war eine Analyse der einzelnen Bestandteile nicht erforderlich.

Die Konzentrationsbestimmung des Silbers in kontinuierlich wöchentlich abgenommenen Blutproben eines normalen amerikanischen Erwachsenen ergaben o,ooo - o,oo49 Milligramm/loo Gramm. Es wurden insgesamt 18 Proben analysiert. Als Mittelwert wurde o,oo + mg Silber für loo g Normalblut ermittelt (K e h o e 194o).

Die Sera und das Gesamtblut einer Gruppe von Personen, die im Gebiet von Los Angeles lebten, wurden emissionsspektrochemisch nach 15 Elementen, darunter auch nach Silber untersucht. B u t t und Mitarbeiter (196o) fanden im Gesamtblut von 47 Personen im Mittel o,oo2 mg Ag/loo ml bei einer Standard-Abweichung von o,ooo3 mg/loo ml.

Die Untersuchung bezüglich einer Altersabhängigkeit des Silberspiegels im Serum ergab folgendes Bild

Spurenelementspiegel des Serums bei verschiedenen Altersgruppen nach B u t t (196o):

Mittelwerte in mg/1oo ml

Element	Jahre 2o-29 (15)+	Jahre 3o-49 (16)+	Jahre 5o-63 (17)+
Ag	o,oo5-o,oo7 (7)x	o,oo1o	o,oo17

+) = Zahl der untersuchten Personen

x) = Zahl der Personen, bei welchen Ag im Blut nicht gefunden wurde, deshalb erfolgte hier auch eine Bereichsangabe.

Wie aus dieser Aufstellung ersichtlich ist, variieren die Werte in den Altersgruppen nur sehr wenig. Zusammenfassend ist noch festzustellen, daß der Serumspiegel bei Silber bezüglich Alter, Rasse, Geschlecht oder Aufenthaltsdauer im Gebiet von Los Angeles ziemlich uniform ist. (B u t t 196o)

Die Silberkonzentration des Serums betrug nach den Untersuchungen von N i e d e r m e i e r und Mitarbeiter (1962) 2,4 µg/1oo g. Von 17 analysierten Proben enthielten 8 Silber in einem Bereich von o,3 - 11 µg bei einem Mittelwert von 2,4 µg pro 1oo g Flüssigkeit. Die Untersuchung wurde auf emissionsspektrographischem Wege durchgeführt.

Die Bestimmung einiger Mikroelemente im Blut, die von dem russischen Autor L i f s h i t z (1963) durchgeführt wurde, führte zu folgenden Ergebnissen:

Der Durchschnittsgehalt an Silber im Gesamtblut beträgt 1,04 µg/100 g, er ist im Blut der Frau höher als in dem des Mannes (Tabelle 10).

Tabelle 10 Durchschnittsgehalt an Silber im Blut von Mann und Frau (nach Lifshitz 1963)

Durchschnittlicher Silbergehalt (µg/100 g)	Angabe der Personen	Geschlecht
1.04 ± 0,07	75	♀ und ♂
0,89	20	♂
1,12	55	♀

Der Autor bestimmte auch den Silbergehalt getrennt in Erythrozyten, Leukozyten und Plasma und erhielt folgende Werte (Tabelle 10):

Tabelle 11 Silbergehalt in 100 ml Vollblut bzw. Erythrozyten, Leukozyten und Plasma aus 100 ml Vollblut (nach Lifshitz 1963)

Probe	Silbergehalt in (µg/100 g)
Gesamtblut	0,87 ± 0,48
Erythrozyten	0,65 ± 0,27
Leukozyten	0,002 ± 0,006
Plasma	0,44 ± 0,19

Die Werte wurden spektrographisch ermittelt.

G o f m a n hat sich sehr eingehend mit den Elementen im menschlichen Blut befaßt. Er gibt in einer Arbeit aus dem Jahr 1962 für das Element Silber noch einen Mittelwertspiegel von o,2 ppm bei einer Standardabweichung von o,oo7 ppm an. In einer späteren Untersuchung aus dem Jahr 1964 gibt er bei 17 untersuchten Blutproben von Männern den gesamten Silbergehalt des Serums mit o,o4 - o,51 ppm, im Mittel o,2o8 ppm an.

In Tabelle 12 sind die in der Literatur für den Silbergehalt des menschlichen Blutes angegebenen Werte zusammengestellt:

Tabelle 12 Für Blut in der Literatur angegebene Silberwerte

	Autor	Jahr	Probenzahl	Geschl.	Silbergehalt Bereich	Silbergehalt Mittelw.	Methode
Gesamtblut	Kehoe	1939	3o		Spuren		Spektrographisch
	Kehoe	194o	18		o,oo-o,oo49 (mg/1oo g)	o,oo+	"
	Butt	196o	47			o,oo24 (mg/1ooml)	emissionsspektrochemisch
	Lifshitz	1963	75			1,o4 (µg/1oo g)	spektrographisch
	Gofmann	1964		♂		o,2 (ppm)	
Serum	Kehoe	194o			nicht ermittelt		
	Niedermeyer	1962	8		o,3-11 (µg/1oo g)	2,4	
	Lifshitz	1963	25			o,44 (µg/1oog)	spektrographisch
	Gofman	1964	17	♂	o,o4-o,51 (ppm)		Röntgen-Fluoreszenz
	Gofman	1962	5	♀		o,2o8 (ppm= /ml	"

3. Quellen des Spurenelementes Silber im menschlichen Körper

S c h r o e d e r (1960) geht bei seinem Bemühen um die Klärung des Ursprungs von Silberelementen von folgender Überlegung aus:

Ein Element, das nicht in Pflanzen vorkommt, ist für den Menschen nicht essentiell. Folglich ist ein Element, das bei Menschen, jedoch nicht in Pflanzen gefunden wird, ein durch Verunreinigung der Umgebung in den Körper gekommenes Metall. Die Übergangselemente Gold und Silber, die in Pflanzen nicht vorkommen, können als "environmental contaminants" bezeichnet werden.

Die Herkunftsmöglichkeiten nicht essentieller Metalle hat M o n i e r - W i l l i a m s 1949 in einer Tabelle kurz zusammengestellt:

Tabelle 13 Quellen abnormaler Metalle, die in menschlichen Geweben gefunden wurden

Element	Erdboden	Pflanzen	Tiere	Leitungswasser	Artfizielle Einwirkungen (Nahrungsbehälter, Kochgefäße usw.)
Silber	Spuren	-	Spuren	+	vorhanden

Elemente, die natürlicherweise in Pflanzen vorkommen, sind Ti, V, Ni und B, bei Tieren Al, und nur geringe Spuren der anderen.

Der Kontakt mit den übrigen, darunter auch dem Silber, und ihre mögliche Aufnahme, kommt durch die zivilisierte Lebensweise zustande. Man richtet z.B. Speisen an,

oder stellt Gerichte her in Gefäßen, die diese Metalle enthalten. Eine weitere Möglichkeit der Aufnahme ist durch die Absorption aus der Luft gegeben. Nicht zuletzt kommen Spuren dieser Elemente auf dem Weg der Trinkwasserversorgung in den Organismus, der Kontakt erfolgt während des Transportes in den Leitungen. In Amerika enthält das Leitungswasser die Elemente Cr , Ni , Pb und Ag. Ähnliche Ansichten äußern H a u - s c h i l d 1959, R e u t e r , L i e b und W e y - r i c h 1938, B r i n t o n 1949. Letztere stellen fest; "Silber ist ein normaler Bestandteil des Gewebes bei einem zivilisierten Menschen, und ist vermutlich durch den universellen Gebrauch von Silber oder Silbebesteck in den Körper gekommen. Man findet daher häufig geringe Mengen Silbers in den Leichenorganen als zufälligen Befund, ohne daß diesen eine Bedeutung zukommt."

4. Das Element Silber im Zusammenhang mit einigen Erkrankungen

a) Allgemeine qualitative Angaben

Im Vergleich zu anderen Metallen, wie etwa Eisen oder Kupfer, ist, wenn man von der Argyrose und ausgesprochenen Silbervergiftungen absieht, kein direkter Zusammenhang zwischen einer Erkrankung und einem Silber-Mangel oder -Überschuß bewiesen worden.

Nach übereinstimmender Meinung verschiedener Autoren (Hooper und Myers 1924, Bersin 1932, West, Elliot, Johnson und Johnson 195o) findet man Silber in Entzündungsherden und Abszeßhöhlen angereichert. Diese Behauptung konnte durch Versuche von West und Mitarbeitern (195o) bestätigt werden. Ihre Experimente mit radioaktivem Ag^{1o8} und Ag^{11o} zeigten, daß injiziertes Silber - durch Transport mit den Leukozyten ? - in Entzündungsherden angereichert wird. Nach einer Theorie von Stewart und Parker (1926) wird injiziertes Silber aus dem Plasma von Leukozyten aufgenommen. Bei entzündlichen Lungenkrankheiten stellten Tietz, Hirsch und Neyman (1957) in 75 % der Fälle in dem untersuchten Lungengewebe einen erhöhten oder hohen Silbergehalt fest.

Bei den folgenden Erkrankungen:

generalisierte Arteriosklerose mit Bronchopneumonie, Myokardinfarkt, Oesophagitis und Haemorrhagie der Oesophagusvarizen, chronische Pyelonephritis, Thrombose der Zerebralarterien, akute lymphatische Leukämie mit Leberbeteiligung ergaben sich unterschiedliche

Grade in der Anreicherung von Metallen in der Leber. Ni, Al, Ag, Pb und Co waren in einigen Proben anzutreffen. In den meisten Fällen lag der Metall-Gehalt jedoch unterhalb der Registriergrenze, wenigstens bei der angewendeten spektrographischen Untersuchung der histologischen Schnitte (O l s o n , H e g g e n 1954).

Chronische Erkrankungen stehen möglicherweise in Zusammenhang mit einer Störung des Spurenmetallgleichgewichts (S c h r o e d e r 1960). Viele grundlegende experimentelle Daten sind erforderlich, bevor man Metalle als Ursache für spezifische Erkrankungen mit einbeziehen kann. Für einige chronisch degenerative Krankheiten, wie Hochdruck, Nierenarteriosklerose und den Morbus Wilson versuchte man die Rolle des Silbers dabei zu deuten.

b) Hochdruck und Nierenerkrankungen

Bezüglich des Hochdrucks konnte dieses ermittelt werden. Beim Hochdruck kann eine Störung des Spurenmetallspiegels indirekt nachgewiesen werden: Der Urin von Hochdruckpatienten weist einen erhöhten Gehalt an Zn, Mn, V, Pb, Ni, Sn, und den fünfzigfachen Betrag an Cd auf. Normal ist der Gehalt an Mo, Ti, Cr und Ag (S c h r o e d e r 1957).

In Zusammenhang mit einem Hochdruckleiden berichten S m i t h und W a t s o n (1954) von einer Patientin, bei der sich nach etwa 10-jährigem, kontinuirlichem Einnehmen eines Silbermittels gegen chronischen

Nasenkatarrh neben einer Argyrose ein Hochdruck einstellte. Diesen Hochdruck als Folge der Silbermetallablagerung anzusehen, liegt genauso im Bereich des Möglichen, wie ebenso die Nierenveränderungen in Form der sekundären Arteriosklerose, auf die Browning im gleichen Zusammenhang 1961 hinweist. Das steht auch in Übereinstimmung mit tierexperimentellen Untersuchungen. Olcott (1950) deutete aufgrund seiner Erfahrungen im Tierexperiment an, daß ein langdauerndes Füttern mit Silbersalzen die Ursache für einen vaskulären Hochdruck sein kann. Er fand, daß solche Tiere eine Hypertrophie des rechten Ventrikels entwickelten. Als deren Ursache sah er eine Verdickung der Basalmembran der Glomeruli an. Er konnte 1948 zeigen, daß eine derartige Verdickung durch Silberablagerungen hervorgerufen wird.

c) Morbus Wilson

Entgegen der Behauptung von Policard und seinen Mitarbeitern (1936), daß es bei Morbus Wilson zu keiner Silberablagerung in der Hornhaut kommt - die Leber war nicht untersucht worden - berichten Rumpel (1913) und Massart (1950) auch dort von Silbervorkommen. Rumpel fand das Spurenmetall außer im Kayser-Fleischer'schen Cornealring, in der Niere und der Leber in ziemlichen Mengen. In dem von ihm beschriebenen Fall glaubt der Autor an eine fötal entwickelte Leberdegeneration. Gerade in dieser Leberschädigung sieht er die Ursache der später sich ganz ungewöhnlich entwickelnden Argyrose. Anamnestisch

konnte, abgesehen von der akzidentellen alimentären Silberzufuhr, keine anderweitige Silberaufnahme ermittelt werden. Den Grund für die ganz ungewöhnliche Argyrosebildung und für die Ansammlung so enormer Silbermengen erklärt R u m p e l folgendermaßen: Die stark geschädigte Leber konnte nicht für eine normale Ausscheidung des mit der Nahrung aufgenommenen Silbers sorgen, sondern bewirkte eine Ablagerung in der Hornhaut, der Niere und der Leber.

d) Maligne Erkrankungen

Die Beziehung zwischen chronischer Erkrankung und Neoplasma ist prinzipiell anerkannt. Sollten sich Metalle in entzündlichen Geweben ablagern, so könnte dies ein positiver Faktor für die Entwicklung eines kanzerösen Wachstums sein (T i e t z 1957).

Der hohe Gehalt an Spurenelementen nicht nur in einem einzigen Organ eines Patienten mit Neoplasma, sondern in dreien (Leber, Lunge und Niere) läßt daran denken, daß die Ablagerung der Metalle eher vor als nach der Entwicklung der Erkrankung stattfindet. Die Beobachtung, daß der Metallgehalt im Tumorgewebe selbst eindeutig niedriger als in dem Wirtsgewebe ist, unterstützt die angeführte These (T i e t z 1957).

Die gesamte Entwicklung könnte etwa so skizziert werden: Primär ist eine chronische, über Jahre andauernde entzündliche Erkrankung vorhanden. In den Entzündungsherden kommt es zur Zunahme des Metallgehaltes. Einige dieser karzinogen wirksamen Metalle, nicht

zuletzt das Silber, lösen eine Stoffwechselstörung aus, deren Folge eine Wucherung der Zellen sein könnte. (Tietz, Hirsch, Neyman 1957; Schroeder 196o).

Es gibt verschiedene Berichte über eine mögliche Beziehung zwischen dem Metallspiegel im Bindegewebe und Sarkomen und Carcinomen (Olson und Heggen 1948, Fujita 1954, Tietz, Hirsch und Neyman 1957, Schinz 1942, Nothdurft 1955, Oppenheimer und Oppenheimer 1954/55).

Aufgrund einer These von Warburg (1956) wird das Tumorwachstum durch einen Wechsel des oxydativen zum anaeroben Stoffwechsel eingeleitet. Wie bekannt, sind Oxydasen Metallenzyme. Ein Ersatz oder ein Fehlen des spezifischen Metalles könnte eine Oxydaseinaktivierung verursachen, wodurch die genannte Veränderung im Stoffwechsel hervorgerufen werden könnte (Schroeder 196o).

Es war möglich, die karzinogene Eigenschaft des Silbers zu beweisen, indem Oppenheimer und Mitarbeiter (1956) lokale Sarkome bei Nagern mit Silberfolien erzeugen konnten. Der Mechanismus der Tumorentstehung ist noch nicht geklärt. Entscheidend ist wohl nicht die chemische Natur, sondern die physikalische Form der implantierten Materialien (Nothdurft 1955, Oppenheimer und Oppenheimer 1954).

Okajima (1931) forschte nach Metallen, besonders Schwermetallen, in pathologischen menschlichen Geweben mit Hilfe einer spektrographischen Methode. Er kam zu folgendem Resultat: Silber lag in 7 von 13 Myomproben,

in 8 von 18 Plattenepithel-Karzinomen und in 1 oder 2 Exzisionen aus Papillomen vor. Kein Silber wurde in Sarkomen, Lymphomen und Steinen gefunden.

Nach T i e t z und Mitarbeitern (1957) ist der Gehalt an Pb, Cd, Fe, Cr, Si und Ag deutlich bei einem großen Prozentsatz von Patienten mit neoplastischen Erkrankungen angestiegen. Dieser Umstand mag auf eine kausale Beziehung zu den Neoplasien hinweisen, insbesondere seitdem einige dieser Metalle als karzinogen beschrieben worden sind. (S c h i n z bezeichnet diesen durch Edelmetalle hervorgebrachten Krebs als "Metallkrebs". Er konnte ihn 1942 mit pulverförmigem Chrom und Kobalt zuerst erzeugen). In der Arbeit von T i e t z und Mitarbeitern (1957) wird festgehalten, daß Patienten, deren Lungengewebe einen hohen Metallgehalt aufwies, häufig an Tumoren in anderen Organen erkrankt waren. Dies läßt vermuten, daß ein schädliches Agens in einem wenigstens teilweise löslichen Zustand vorhanden ist, und so diese Gewebswucherungen hervorrufen kann.

Ein Vergleich der Analysenresultate von den Karzinomgeweben mit dem der Lungengewebe aus der Umgebung, zeigt fast immer einen geringeren Metallgehalt im Karzinomgebiet. Dieses Ergebnis eliminiert die Möglichkeit einer selektiven Ablagerung der Metalle durch Karzinomgewebe. Auch in der Leber sind die Silberwerte bei Neoplasmapatienten deutlich erhöht. Der im Gegensatz zur Umgebung des Karzinoms geringe Metallgehalt in den Tumorgeweben selbst ist hier ebenso wie in der Lunge anzutreffen (T i e t z et al. 1957).

Mo, Cr und Ag sind die Elemente, die signifikant bei Neoplasmaträgern im Vergleich zum Nicht-Neoplasmaträger in der Niere erhöht sind. Trotz dieser erhöhten

Werte, war jedoch das Nierengewebe nicht kanzerös. Es sei ein Trugschluß, daraus zu folgern, das Nierengewebe habe eine besonders hohe Resistenz gegenüber Neoplasmen (T i e t z , H i r s c h , N e y m a n 1957).

Der hohe Metallgehalt in Geweben bei Patienten mit metastatischen Karzinomen wird von einigen Autoren mit einer sekundären Ablagerung, die der allgemeinen Entwicklung folgt, erklärt. Die Studien von T i e t z , H i r s c h und N e y m a n (1957) legen demgegenüber nahe, daß die Zunahme der Metallkonzentration in erster Linie auf das Tumorwachstum zurückzuführen ist. In einem Fall von Lymphatischer Leukaemie mit Leberbeteiligung lagen Blei und Silber in meßbaren Beträgen vor. Es war aber nicht festzustellen, ob beide Metalle signifikant erhöht waren, da sie in anderen Lebern höchst unregelmäßig angetroffen wurden (O l s o n und Mitarbeiter 1954).

5. Der Silbergehalt menschlicher Organe und Körperflüssigkeiten bei einigen Erkrankungen

Nahezu übereinstimmend stellten die Forscher, die sich mit Analysen pathologisch veränderter Organe und Körperflüssigkeiten beschäftigten fest, daß die gefundenen Silberwerte von den normalen nicht signifikant abweichen.

a) Organe

T i p t o n (1960) zeigte, daß Unterschiede zwischen Werten von gesunden Unfalltoten, an Herzgefäßerkran-

kungen und mit degenerativen Erkrankungen Gestorbenen nicht signifikant waren. Nur die mittleren und unteren Werte für die Konzentrationen der meisten Elemente waren bei der dritten Gruppe höher.

P e r r y (1962) stellt fest: Die höheren unteren Grenzwerte der Konzentrationen der meisten nichtessentiellen Spurenelemente bei nicht-amerikanischem im Vergleich zu amerikanischem Autopsiematerial könnten die chronischen Krankheiten der ersten Gruppe wiederspiegeln. Wahrscheinlicher ist allerdings, daß diese in viel größerem Maß einem ungewöhnlichen Einfluß ihrer Umgebung bezüglich des Kontakts mit Spurenelementen ausgesetzt waren. Außerdem stammen diese Werte auch aus einem geographisch viel größerem Verteilungsbereich. Die Werte von P e r r y (1962) und T i p t o n (196o) sind in den folgenden Tabellen festgehalten. Zum Vergleich wurden nochmals die Norm-Werte aufgeführt:

Tabelle 15 Vergleich des Silbergehalts der Organe von
a) Amerikanern und
b) Nicht-Amerikanern.

a) 8o %-Bereich der Silberkonzentration in Organen von Amerikanern (Normalwerte), angegeben in µmolAg/g Gewebsasche emissionsspektrographisch aus Gefrierschnitten ermittelt

Leber	Niere	Lunge	Aorta	Herz	Milz	Gehirn
o,0091 - o,o3o	,0009 - o,0093	,0009 - o,0046	,0009 - o,0092	,0009 - o,0046	,0009- o,0046	,0009 - o,o15

b) 8o %-Bereich der Silberkonzentration in Organen von Nicht-Amerikanern (eventuell) patholog. Werte von chronisch Erkrankten angegeben in µmol/g Asche emissionsspektrographisch aus formalingetränkten Schnitten ermittelt

Leber	Niere	Lunge	Aorta	Herz	Milz	Gehirn
,0009 - o,o33	,0009 - o,0092	o,0009 - o,0069	,0009 - o,o32	00009 - o,o11	0009 - o,o12	0009 - o,o22

Der Erwähnung wert ist die signifikant erhöhte Silberkonzentration in der Leber bei Kindern. Die Ursache für diese Erscheinung war nicht aufzuklären (P e r r y und Mitarbeiter 1962).

In der folgenden Tabelle 16 sind die von T i p t o n (196o) ermittelten Werte für den Silbergehalt von Organen zusammengestellt. Dabei bedeutet:

Normalwerte aus akzidentelle Getöteten = "Unfall"
Werte der Herzgefäßerkrankten = "Herz"
Werte der degenerativ Erkrankten = "andere".

Tabelle 16 Silbergehalt von 11 Organen emissionsspektrographisch von I. T i p t o n ermittelt

	Proben-zahl	Vorkommen von Silber in %	Konzentration in µg/g Asche	
			Mittelwert	Bereich
Aorta				
Unfall	65	54	o,1	o,1 - 1,8
Herz	13	31	o,1	o,1 - o,6
andere	6	67	o,8	o,1 - 1,8
Gehirn				
Unfall	75	86	o,5	o,1 - 12
Herz	14	86	o,8	o,1 - 3,5
andere	11	82	o,6	o,1 - 2,2
Herz				
Unfall	86	16	o,1	o,1 - 1,5
Herz	19	26	o,1	o,1 - o,1
andere	11	27	o,1	o,1 - o,5
Niere				
Unfall	87	37	o,1	o,1 - 3,o
Herz	18	44	o,1	o,1 - o,3
andere	12	33	o,1	o,1 - 1,o
Leber				
Unfall	88	89	o,7	o,1 - 6,4
Herz	19	95	1,o	o,1-5 o,1 - 3,o
andere	12	1oo	2,o	o,4-5,7 o,4 - 4,3

Fortsetzung Tabelle 16

	Proben-zahl	Vorkommen von Silber in %	Konzentration in µg/g Asche	
			Mittelwert	Bereich
Lunge				
Unfall	87	29	o,1	o,1 - 7,o
Herz	19	32	o,1	o,1 - 5,o
andere	12	17	o,1	o,1 - o,3
Ovar				
Unfall	9	33	o,1	o,1 - 1,1
Herz	3	-	-	-
andere	1	-	o,8	-
Pankreas				
Unfall	85	36	o,1	o,1 - 4,5
Herz	14	36	o,1	o,1 - o,6
andere	1o	3o	o,1	o,1 - 2,4
Prostata				
Unfall	26	54	o,1	o,1 - 2o
Herz	6	33	o,1	o,1 - o,2
andere	3	33	o,1	o,1 - 6,o
Milz				
Unfall	84	22	o,1	o,1 - 1o
Herz	2o	15	o,1	o,1 - o,5
andere	12	33	o,1	o,1 - o,3
Testes				
Unfall	42	31	o,1	o,1 - 2o
Herz	1o	2o	o,1	o,1 - o,3
andere	5	2o	o,1	o,1 - o,1

Die mikrochemisch bestimmten Werte von R u m p e l (1913) wirken gegenüber den sonst angegebenen kaum glaubhaft. Er fand in einem Fall von hepatholentikulärer Degeneration in 100 g Nierengewebe 0,0135 g Chlorsilber und in 100 g Lebergewebe 0,0022 g des Silbersalzes. Diese Mengen entsprechen bei 120 g Nierengewicht etwa 0,0162 g und einem Lebergeweicht 1370 g etwa 0,0328 g Chlorsilber. Diese Werte sind u.U. auf die Fehlsteuerung in der Leberfunktion des schon in der Embryonalzeit veränderten Organes zurückzuführen, die eine abnorme Silberspeicherung auslöste.

b) Blut

Wie bei den Organen gibt es im allgemeinen auch bei den Körperflüssigkeiten keine auffallenden Abweichungen von der Norm bezüglich des Silbergehaltes.

Bei drei Serien, einer bestehend aus Serumproben von Blutspendern, einer aus Serumproben von Patienten, die an Krebs, Arteriosklerose, Diabetes und degenerativen Krankheiten litten, und schließlich der dritten, mit Serumproben gesunder Klinikangestellter, stieß B u t t (1960) auf die hier angegebenen Silbermittelwerte. Als Einheit wählte der Autor mg Ag/ 100 ml.

Tabelle 17 Mittlerer Silbergehalt im Serum in mg Ag/ 100 ml nach B u t t und Mitarbeiter (1960)

	Serie I	Serie II	Serie III
Probenzahl	122	96	48
	0,0004	0,0030	0,0013 - 0,0014
	0,00003	0,0003	-

N i e d e r m e y e r (1962) fand in postmortal gewonnenem Serum an Arthritis erkrankter Personen seltener Silber als bei entsprechenden Proben von Personen, die nicht an Arthritis gelitten hatten, wie Tabelle 18 zeigt.

Tabelle 18

Herkunft der Probe	Proben-zahl	Proben mit positivem Ag - Befund	Ag-Konzentration in µg/100 g Bereich	Mittelwert
normal	17	8	0,3 - 11	2,4
Arthr.	14	2	0,4 - 2	1,2

G o f m a n (1964) untersuchte mittels Röntgenfluoreszenz das Blut von Gesunden,und Kranken mit Mongolismus, Alkoholismus und Schizophrenie. Er ermittelte folgende Werte für Silber:

Tabelle 19

Herkunft der Blutprobe	Mittelwert in ppm = µg Ag/ml
Normale	0,2
Mongolismus	0,2
Alkoholismus	0,2
Schizophrenie	0,0

c) Urin

Neben einer Silberausscheidung im normalen Urin von o,87 µg/l berichtet P e r r y (1959) von 12 Personen, die an Anaemie, Parasiten-Krankheiten, Pneumonie, Mitralfehler, Tbc-Peritonitis und Asthma bronchiale erkrankt waren. Er kam hier zu einem Mittelwert von o,828 µgAg/l, einem Maximum von 1,8 und einem Minimum von o,48 µgAg/l.

d) Synovialflüssigkeit

N i e d e r m e y e r (1962) fand auch in postmortal gewonnener Synovialflüssigkeit an Arthritis erkrankter Personen weniger häufig Silber als in entsprechenden Proben von Personen, die nicht an Arthritis gelitten hatten (Tabelle 2o):

Tabelle 2o Spurenmetallgehalt der Synovialflüssigkeit

Herkunft der Probe	Proben-zahl	Proben mit positivem Ag - Befund	Konzentration in µg/loo g Bereich	Mittelwert
normal	33	9	o,5 - 3	1,2
Arthr.	13	4	o,2 - 22	3,1

D. Unphysiologische Silberaufnahme

Während man den im letzten Kapitel aufgeführten Silbergehalt des menschlichen Organismus als "physiologisch" ansehen kann, besteht die Möglichkeit einer Erhöhung desselben durch Aufnahme größerer Mengen von Silberverbindungen, die perkutan, peroral, oder per inhalationem inkorporiert werden. Diese Aufnahme kann accidentell, iatrogen oder gewerblich erfolgen. Im Unterschied zu den "physiologischen" Silbermengen sind die erhöhten analytisch eindeutig faßbar.

Über die chemische Form, in der Silber nach der Aufnahme vorliegt, gehen die Ansichten auseinander (Reuter, Lieb und Weyrich 1938, Menden 1961, Grau und Winkler 1965). Dabei müssen grundsätzlich drei Möglichkeiten unterschieden werden: Einmal die Ablagerung auf der Haut, hervorgerufen durch Behandlung mit Silbersalzen und organischen Silberverbindungen, zum anderen die Partikelchen, in Haut und Schleimhaut der oberen und unteren Atemwege z.B. bei Silberarbeitern in Form von Splittern oder Staub eindringen, und schließlich Silberverbindungen, die nach Resorption als indifferente Granula in den Organen verbleiben.

Metallisches Silber findet man auf der Haut, wenn von Kriminalisten Silbernitrat als Fangfarbstoff in Diebesfallen angewendet wird (Specht, Katte 1954). Es kann spektrographisch nachgewiesen und mit 1 %iger Cyankalilösung beseitigt werden. Das großenteils zur äußeren Therapie verwendete Silbernitrat reagiert mit dem Gewebe in folgender Weise:

Bei dem Kontakt von Schleimhaut oder Haut mit dem leicht löslichen $AgNO_3$ entsteht zunächst ein weißer Ätzschorf aus Metallalbuminat und -proteinat. Unter Lichteinfluß

wird dieser schwarz, wobei Silber und Silberoxyd und Silbersulfid ausfallen. (R ö m p p 1966, R e u t e r und Mitarbeiter 1938, P o u l s o n 1925, K o b e r t 1903).

Die entstandene Schwarzfärbung kann im Gegensatz zu den Silberpigmenten bei der Argyrose mit 10 %iger KCN-Lösung entfernt werden.

Zu völlig anderen Silberablagerungen kann es bei Silberarbeitern, -schmieden, -polierern und -schneiderinnen kommen. In die Haut dieses Personenkreises können direkt Silbersplitter eindringen oder es kommen kleinste Mengen metallischen Staubes aus der Luft in die Schleimhaut der oberen und unteren Atemwege. Bei diesen Metallsplittern oder dem Metallstaub (Mc L a u g h l i n 1945, M o e s c h l i n 1952) handelt es sich zunächst um örtliche punkt- und flächenförmige Einsprengungen metallischen Silbers. Dieses wird allmählich im Gewebe zu Silberalbuminat gelöst und dann zu Silbersulfid (K o e l s c h 1956) umgewandelt.

Die peroral aufgenommenen Silbersalze nehmen nach dem Prinzip: Umwandlung in lösliche Verbindungen - Resorption - Transport im Gefäßsystem - Ablagerung in Organen, folgenden Weg:

Im Magen werden die Salze von dem sauren Inhalt in die Verbindungen AgCl und, besonders im Darmkanal, in Silberalbuminat verwandelt (F r o m m a n n 1859). Die Resorption geht nur langsam vor sich, dabei werden gut lösliche Silbereiweißverbindungen wegen ihrer hohen Schleimhautaffinität (G r a u, W i n k l e r 1965) bevorzugt vor kolloidalen Verbindungen resorbiert. Die Metalleiweißverbindungen werden nun in der Blut- und Lymphbahn zu den

für die Ablagerung bevorzugten Stellen gebracht, und erst dort (H o l z n e r 1956) zu schwarzen Körnchen reduziert (K o b e r t 1903, Z o o n 1934, P o l l a n d 1939 zit. bei F r a n k e n 1964).

Die Reduktion kann durch die überall im Gewebe vorhandenen Redoxsysteme, Sulfhydril (Thio-)-Gruppen (U r b a n 1942), das Vitamin C und nicht zuletzt durch die photochemische Wirkung besonders des kurzwelligen Lichte erfolgen (R e m l e r 1958).

Während man den Resorptionsweg der Silberverbindungen genau kennt, ist man über ihr weiteres Schicksal noch nicht einer Meinung. Früher glaubte man, es handele sich in den Organen um metallisches Silber (G o r d o n 1927, R ö m p p 1962), heute neigt man, besonders nach neuerlichen Untersuchungen von U r b a n zu der Ansicht, es sei Silbersulfid. B e r s i n allerdings (1963) zitiert zur Erklärung der Ablage von metallischem Silber in der Haut bei universeller Argyrose O s t e r (1959): "Sichtbares Licht kann in Gegenwart geeigneter Farbstoffe und überschüssiger Komplexbildner Metallionen (Fe^{3+}, Ti^{4+}, CrO_4^{-2}, Ag^{+}) reduzieren. In diesem Fall wird der Farbstoff angeregt und vom Komplexbildner reduziert, worauf Reoxydation durch das Metallion erfolgt."

Die Tabelle 21 zeigt die von verschiedenen Autoren angenommenen Endformen des Silbers in den Organen.

Tabelle 21 Annahmen über die Endform des Silbers in den Organen

Verfasser	Jahr	Form	Nachweis	Mensch	Tier
Bader	1966	Silber-spiegel	metall. Ag	+	
Bersin	1963	Ag_2S		+	
Bouche	1957	Ag_2S		+	
Brinton	1949	Ag_2S		+	
Enders, Moench	1956	Ag_2S			Ratten, Hunde
Flaschenträger	1951	Ag_2S		+	
Franken, Langhof	1964	met. Ag		+	
Frommann	1859	schwarze Körnchen		+	
Fuhner	1951	Ag_2S, Ag met.		+	
Gadamer	1909	Ag met.		+	
Gerlach, Schautz	1953	Ag met.		+	
Grau, Winkler	1965	Ag_2S		+	
Hauschild	1959	Ag_2S, Ag met.		+	
Heubner	1939	Ag_2S		+	
Holzner	1956	Silber-körner	histol. ent-färbbar mit KCN-Lösung	+	
Jaksch	1910	schwarze Körnchen	auflösbar in KCN oder HNO_3	+	
Kuntze, Haedicke	1960	Ag_2S		+	
Mc Laughlin	1945	Ag met.		+	

Verfasser	Jahr	Form	Nachweis	Mensch	Tier
Loewenstein	1941	Ag met.			
Menden	1961	auf photochem. Weg in die Haut		+	
v.Oettingen	1958	met.Ag-Staub		+	
Olcott	1948	Ag met., Ag_2O	mikroskopisch: mit $Na_2S_2O_3$ verschwand Färbung	+	Ratten
Poulson	1925	Ag_2S		+	
Reuter, Lieb, Weyrich	1938	zitieren: Ag met. AgCl, Ag_2S, AgO_2		+	
Römpp	1966	Ag_2S, Ag met.		+	
Urban	1942	Ag met.		+	
Ullmann	1964	Ag met. Ag_2S		+	
zur Nedden zit.b. Rosen	1941	schwarzes Silberpräzipitat		+	

Besonderes Interesse hat eine mögliche Folgeerscheinung der Aufnahme unphysiologischer Silbermenge, meist auf peroralem Weg zu therapeutischen Zwecken, die Argyrose gefunden. Sie wird in einem eigenen Kapitel behandelt.

Einen relativ seltenen Sonderfall stellt die Aufnahme toxischer Mengen von Silberverbindungen dar. Auch dies soll in einem eigenen gesonderten Abschnitt besprochen werden.

E. Silber in der Therapie

I. Allgemeines

In der Reihe der für medizinische Zwecke verwendbaren Schwermetalle ist vor allem das Silber zu nennen. Seine besonderen kurativen Eigenschaften führten schon sehr frühzeitig zur Verwendung in der Medizin.

Die Wirkungen beruhen grundsätzlich auf den durch Dissoziation frei werdenden Silberionen, und zwar sowohl aus dem Metall als auch aus seinen Salzen. Besondere Bedeutung haben hier die anorganischen Silberverbindungen. Die Metalle in Form der organischen Verbindungen sind im wässerigen Medium häufig so stark komplex gebunden, daß die Ionen nicht ohne weiteres abdisoziieren. Erst durch den Kontakt mit dem Gewebe, oder im Stoffwechselprozess wird dann der organische Anteil abgetrennt oder abgebaut. Als Folge davon kommen nachträglich die typischen Ionenwirkungen zum Vorschein, wenn auch verlangsamt und in milderer Form.

Nichtionisierte Verbindungen besitzen gewöhnlich nur eine geringe örtliche Wirkung. Die Ionen treten dabei in physikalische oder chemische Bindung mit den Eiweißkörpern des Gewebes. Sie entfalten dadurch eine örtliche Reizwirkung und wirken mehr oder weniger adstringierend. In sehr verdünnten Lösungen von o,1 - o,5 % besitzt das Silber als Nitrat diese Adstringenswirkung auf die Schleimhaut und auf Granulationsgewebe. Es kommt zur Eiweißfällung ganz oberflächlicher Schichten. Dies ruft eine Abdichtung und leichte Schrumpfung des Gewebes hervor. Die Beschrän-

kung auf die Oberfläche ist durch die sofortige Reaktion mit den sulphydrilgruppentragenden Eiweißkörpern und dem Na Cl bedingt (E i c h h o l t z 1957, H a u s c h i l d 1959, K u s c h i n s k y und L ü l l m a n n 1967).

Daß dieser adstringierende Effekt des Silbers, besonders seiner anorganischen Salze,von der genauen Einhaltung des Verdünnungsverhältnisses abhängt, zeigen die Mißerfolge bei der Wundbehandlung. Es kommt dann nicht zu der gewebeschonenden Eiweißsilbergranulation, sondern zur Reizung. Diese verschlimmert dann die akuten Entzündungsvorgänge (E i c h h o l t z 1957).

Mit K u s c h i n s k y's (1967) Empfehlung, die Konzentration der Metallsalzlösung genau zu beachten, da höhere Konzentrationen ätzend wirken, ist die nächste Silbereigenschaft genannt. Von den Silberverbindungen steht an Bedeutung das Silbernitrat $AgNO_3$ als eines der wichtigsten Ätzmittel an erster Stelle (H a u s c h i l d 1959).

Eine konzentrierte Silbernitratlösung bzw. Touchieren mit "Lapis infernalis" bewirkt auf der Haut einen oberflächlichen Ätzschorf. Dieser ist zunächst weißgrau, später jedoch verfärbt er sich durch Reduktion ins schwärzliche. Das Gewebe nimmt die Farbe des freiwerdenden Silbers an. Zur Ätzung benutzt man 1o - 2o %ige Lösungen oder kristallines Salz, deren Wirkung von der Dauer der Einwirkung und der Konzentration abhängt (H a u s c h i l d 1959).

Zur Ätzung überschießender Granulationen von Rhagaden und auf Schleimhäuten verwendet man die viel schwächeren Lösungen von o,2 - 1 %igen Argentum nitricum (K u s c h i n s k y 1967).

Auf Wundflächen bleibt die Ätzkruste längere Zeit erhalten, sogar bis zu 14 Tagen. Während dieser Zeit werden dauernd kleine Mengen an Silberionen aus der Ätzkruste an das umliegende Gewebe abgegeben, so daß eine Bakterienentwicklung in der Wunde verhindert wird.

Zwischen der das Wachstum der Bakterien hemmenden, der antiseptischen, oder bakteriostatischen und der bakteriziden Wirkung besteht ein Zusammenhang in der eigentlich gleichen Reaktionsweise, aber auch ein Unterschied in der konzentrationsabhängigen Auswirkung. Die bakterizide ist die auch heute noch am meisten angestrebte Wirkungsweise der Silberverbindungen. Darauf beruht die noch bestehende Bedeutung als modernes Therapeutikum.

Die bakterizide Wirksamkeit des metallischen, kolloidalen, Oxyd- und Nitrat-Silbers hängt von dem Anteil des ionisierten Silbers ab, der von den einzelnen Verbindungen in Lösung geht (J u s t und S z n i o l i s 1935, G i b a r d 1937, T r a c y 1941).

Bezüglich der bakteriziden Wirkung des Silbers wurden verschiedene Untersuchungen angestellt. T r a c y (1941) führte Tests mit verschiedenen Stämmen der Coli-aerogenen Proteus-Gruppe, der Typhoid-, Paratyphoid- und Dysenterie-Gruppe sowie staphylokokkus aureus durch. Es zeigte sich, daß der Unterschied in der Gattung unter den nicht sporenbildenden Bakterien geringen Einfluß auf die Resistenz gegenüber der keimtötenden Silberwirkung hat, und daß diese eher von der Zellpopulation und dem Gehalt an organischem Material abhängt.

Andere Autoren stießen auf eine große Variationsbreite unter den Organismen für die Aufnahmebereitschaft für Silber (G u t s c h m i d t 1935). Gramnegative Bak-

terien wurden besonders leicht abgetötet. Grampositive, wie Staph. aureus erwiesen sich als resistent. Sporenbildner unter den Bakterien und die meisten aerogenen Organismen waren in höchsten Grad resistent. Sporenbildner wurden manchmal sogar durch Silber aktiviert und ihre Zahl stieg in silberspurenhaltigem Wasser um ein mehrfaches gegenüber Wasser ohne Silberionen. Schimmelpilzsporen sind resistent gegen Silber; Hefepilze sind mit Ausnahme ihres Sporenstadiums, sehr leicht zu töten.

Einige Organismen, so Bakterium xylinum im Weinessig, können sich nach und nach auf zunehmende Silberdosen einstellen. Hohe Temperaturen und saures Milieu begünstigen die bakterizide Wirkung (M o n i e r und W i l l i a m s 1949).

Die hohe Giftigkeit des Silbers gegenüber Bakterien (H e u b n e r 1934) wird verständlich, wenn man bedenkt, daß durch Adsorption etwa 2o Millionen Ag-Ionen auf ein Bakterium kommen. Die durch Oxydation von der Metalloberfläche abgelösten Ag^{+}-Ionen sind für Mikroorganismen toxisch (W u h r m a n n und Z o b r i s t 1958). Sie blockieren deren Thio-Enzyme (B e r s i n 1932, B e n e s c h 1948, M a s s a r t 195o, S c a t c h a r d 1954). Die Blockade besteht in einer irreversiblen oxydativen Zerstörung des für die Enzyme des intrazellulären Stoffwechsels so wichtigen Thio - Disulfid-Systems.

Nach neuen Erkenntnisse ist hervorzuheben, daß die Konzentration der Metallionen kein Maß der Toxizität ist. Schon aus verdünnten Lösungen können in kurzer Zeit toxische Dosen adsorbiert werden (M i l l e r 196o). Vielmehr scheint die Bildung nicht ionisierter Kom-

plexe mit Metallionen der Zelloberfläche von Bedeutung zu sein (S o m e r s 196o). Dabei hängt die Festigkeit der Bindung und damit die Wirksamkeit von der Elektronegativität der Metallionen ab.

II. Die Rolle des Silbers als Therapeutikum im Laufe der Jahrhunderte

Gemessen an der sontigen Bedeutung des Edelmetalls als Zahlunsmittel oder als Grundstoff für eine vielseitige Verwendung in der Industrie, scheint sein Wert als Therapeutikum gering zu sein. Standardmittel wie Targesin, o,5 %ige Lösung von $AgNO_3$ zur Credé-Prophylaxe, Silbernitratstifte als Kaustikum haben sich bis heute behauptet. Silbernitratlösungen sind in amerikanischen Kliniken bei großflächigen Verbrennungen als bestgeeignete Therapeutika gegen den spezifischen Bakterienbefall erfolgreich erprobt worden.

1. Historisches

Die Behandlung mit Silber ist ein Heilverfahren, das mit zu den ältesten und in der Medizingeschichte frühzeitig erwähnten Methoden gehört (S t r e i b l 1952).

Es wird berichtet, daß schon die Ägypter Wunden und Epithelschäden der Haut mit dünnen Silberfolien versorgten.

Als Nitrat wurde Silber wahrscheinlich von den Römern therapeutisch verwendet (B r i n t o n 1949).

P a r a c e l s u s (1493-1541) behandelte Nervenkrampf

mit Silber. Die Alchimisten glaubten an einen Zusammenhang zwischen dem Silber und dem Mond. Diese Assoziation lebt noch in der Bezeichnung "lunar caustic" für Silbernitrat fort. Das Gehirn brachte man in eine geheimnisvolle Verbindung mit dem Mond. Die Erkrankungen dieses Organs waren deshalb nach alchimistischer Ansicht mit Silber zu behandeln. So ist es nicht verwunderlich, wenn Geistesgestörten - den mit der Mondgöttin in Verbindung Stehenden "lunatics" - Silber als Heilmittel verabreicht wurde (B r i n t o n 1949, G o o d m a n und G i l m a n n 1956).

Von Anfang des 17. Jahrhunderts an, behandelte man schwere Nervenleiden mit Höllensteinlösungen oder Pillen aus $AgNO_3$. A n g e l u s S a l a, um die Mitte des 17. Jahrhunderts, wendete intern $AgNO_3$ zur Therapie von Epilepsie, Tabes und chorea minor an (H o l z n e r 1956).

Im 17. und 18. Jahrhundert wurden Silbertabletten bei Chorea, Epilepsie, Rückenmarkserkrankungen, Dementia und Tabes verabreicht (D u p e r r a t 1951, L a n g h o f, F r a n k e n 1964, P o u l s o n 1925). Z ö l l n e r (1797, zitiert bei M e n d e n 1961 und D u p e r r a t 1951) berichtet von dem Protophysikus W e i g e l in Stralsund, der seinen Patienten ein Silberpräparat als Heilmittel gegen alle möglichen Krankheiten gab: "er sei dabei so rigoros vorgegangen, daß er einem seiner begeisterten Anhänger, den Feldprediger Willich so lange mit seinem Allheilmittel traktierte, bis dieser wie ein Neger aussah".

1837 empfahl S i g m o n d noch diese Silbertherapie bei Geisteskranken. Man glaubte sogar einen experimentellen Beweis für die von den Alchimisten aufgestellten

Zusammenhänge zwischen den Kranken und der Mondgöttin führen zu können (B r i n t o n 1949). Sogar aus dem Jahr 1944 wurde eine Behandlung einer Sydenham'schen Chorea mit Silber bekannt: man injizierte intraspinal Elktrargol (P i n t o P u p o und D o u r a d o 1944).

Silber wird bei septischen Prozessen, zur Wundbehandlung und als Kontrastmittel bei der Pyelographie- besonders Kollargol - und bei Gonorrhoe angewendet (E d e l 1905, K o b e r t 1906, E s s e r 1936).

Schon im 18. Jahrhundert (P i e t s c h 1964) hauptsächlich jedoch im 19. verwendete man Silber innerlich bei Magenulcus und Tabes (D u p e r r a t 1951).

Vor der Antibiotica-Ära wurden anorganische und organische Silberpräparate als Prophylaktika und Therapeutika bei Nervenkrankheiten, wie Epilepsie und Tabes, bei Entzündungen der oberen Luftwege, als Antiseptika und Desinfektionsmittel der gastrointestinalen Drüsen sowie des Urogenitaltraktes und als Mittel gegen Lues und Gonorrhoe angewandt (K o n e č n y 1966).

Die besonders als Ätzmittel verwendeten Silbermittel spielten früher bei der Behandlung der Gonorrhoe eine große Rolle (H a u s c h i l d 1959). Speziell die Einführung komplexer Silberverbindungen - durch Neißer 1898 - wurde als erheblicher Fortschritt angesehen. Sie fanden damals als Neuheit nach den Targesin-Therapieversuchen durch L y o n 1928 (zit. bei K u g e l m e i e r 1936) zur Desinfektion des Magen-Darmtraktes Verwendung (K n a c k 1933).

Die von P o u l s o n (1925)zitierte Verordnung von kolloidalem Silber, am besten als iv-Injektion oder

Salbe, bei Bakterienkrankheiten, wie Erysipel, Milzbrand, gonorrhoischer Endokarditis, Arthritis, Meningitis, namentlich gegen Lymphangitis, Septikämie, Pyämie gehört auch der Vergangenheit an. Die Anwendung sogar bei Puerperalfieber, Diphterie, Scharlach, Typhus und Furunkolose brachte sehr wechselhafte Erfolge ein. Befriedigende Resultate wurden erzielt, wenn man früh genug zu therapieren begann.

Kolloidales Silber nahm auch man auch zur Abortivbehandlung; und zwar in 15 %iger Lösung, wovon o,5 ccm in die Urethra injiziert werden sollten (P o u l s o n 1925). Gemeint ist sicher die Anwendung bei Gonorrhoe. Dort wird jedenfalls in 2-4 %iger Lösung $AgNO_3$ angewandt.

Die von Credé (1819-1892) eingeführten organischen Silberverbindungen Actol und Itrol, milch- und zitronensaures Silber waren als chirurgische Antiseptika gedacht (P o u l s o n 1925).

Nach B a m b e r g e r, C o h n und B r u n n e r (zit. bei P a c h n e r 1956) beruhen die Erfolge der kolloidalen Mittel, auch des Kollargols, nicht so sehr auf der Bakterizidie des Metalls, als vielmehr auf der immer wieder beobachteten verstärkt auftretenden Leukozytose.

Weiter Verbreitung erfreute sich im 18. und im 19. Jahrhundert das Nahtmaterial aus Silber in der Chirurgie. So wurde bereits vor L i s t e r s (1827-1917) Silberdraht zur Knochen- und Sehnennaht verwendet, jedoch ausschließlich wegen seiner vorzüglichen mechanischen Eigenschaften und nicht wegen der damals noch unbekannten Bakterizidität (P a c h n e r 1956, W u 1967). Erst K ü s t e r und T r e n d e l e n b u r g (1344-1924) stellten fest, daß in der Umgebung der Silberdrähte fast nie Eiterungen auftraten.

Silberdraht spielte eine wichtige Rolle in der amerikanischen Chirurgie und Gynäkologie (R u c k n e r 195o). Marion S i m s (1858) gelang es erst nach der Anwendung von Silberdraht eine vesico-vaginale Fistel zur Abheilung zu bringen.

Die besonders guten Wirkungen des Silberdrahtes beeinflußten nicht unwesentlich die Entwicklung der klassischen Kaiserschnittoperation (E a s t m a n 1932). Von den ersten 16 in Amerika ausgeführten Operationen, bei denen die Uterusincision genäht wurde, geschah dies neunmal mit Silberdraht. S a e n g e r (1882) benutzte diese Methode in der ersten Schicht seiner Uterusnaht. Nach S i m p s o n (1858) nähte P u r m a n im 18. Jahrhundert in Breslau die Zunge mit Silberdraht, M i l k e s im Jahr 1746.

Silber in Form von Folien war das andere große Verwendungsgebiet in der Chirurgie. 19o3 referierte R e b o u l auf dem Pariser Chirurgenkongress über die Verwendung dünner Silberfolien bei der Wundbehandlung. Die bei 14o-15o° sterilisierten dünnen Folien wurden mittels Tampons der Wundfläche aufgedrückt. Erfolge wurden erzielt bei varikösen Ulcerationen, sowie bei Hauttuberkulose. Sehr gut bewährte sich das Silber bei elektrolytisch behandeltem Lupus. In 5 Fällen von Epithelioma cutis kam es zur raschen Ablösung der Borken und zu einer guten Vernarbung. Es handelte sich dabei um Dauererfolge.

Auch der Engländer H a l s t e d t hatte mit Silberfolien gute Erfolge, ebenso L e x e r , welcher Silber bei plastischen Operationen an Knochen und Gelenken wärmstens empfahl, da sonst bei diesen Operationen unliebsame Eiterungen der Naht den Erfolg bedrohen (P a c h n e r 1956).

2. In neuerer Zeit therapeutisch verwendete Silberverbindungen

a) Silbernitrat

α) Allgemeines

Silber in Form des Nitrats (argentum nitricum) hat neben der adstringierenden und ätzenden eine bakterizide Wirkung (K u s c h i n s k y 1967). Wegen dieser Eigenschaften und wegen des eiweißfällenden Effekts wird $AgNO_3$ so häufig in der Medizin angewendet (G r a u , W i n k l e r 1965).

Die Verträglichkeitsdosen sind bei einem Mindestgehalt an Ag von 99,7 % (K u n t z e , H a e - d i c k e 196o) in der EMD o,o3 g und in der TMD o,1 g (DAB).

Silbernitrat, das nach K u n t z e und H a e - d i c k e in Substanz als Höllenstein oder Lapis infernalis (Z e t k i n , K ü n t z , F i c h t e l 1964) und in Lösungen ätzend und entzündungshemmend wirkt, wird bei chronischen Schleimhauterosionen verwendet, zur Pinselung der Mundhöhle (1 - 5 %ig, bei Pharyngitis und Laryngitis in 5 - 1o %iger Lösung, in o,5 - 2 %iger Konzentration zur Therapie der Konjunktivitis, schließlich in 1 - 5 %iger Lösung bei Cervicitis und Portioerosionen (G r a u, W i n k l e r 1965, F r a n k 1963) und putritiven Cystitisformen (K u s c h i n s k y , L ü l l - m a n n 1967).

Bei allgemeiner Cystitis nimmt man Blasenspülungen mit Konzentrationen von 1-5 ‰, bei schwerer jauchiger Cystitis eventuell mit bis 1 oder 2%iger Lösung vor (K u s c h i n s k y 1966). Ein Nachspülen der Blase mit 1 %iger NaCl- Lösung ist erforderlich.

Die praktische Erfahrung hat gezeigt, daß Rhagaden, Fisteln oder schmierige, auch zu üppig granulierende Wunden durch 1o %ige Lösungen oder Touchieren mit dem Ätzstift günstig beeinflusst werden (E i c h h o l t z 1957, H a u s c h i l d 1959). Silbernitrat wird auch in sehr verdünnten Lösungen zur Infektionsprophylaxe bei Brandwunden appliziert (K u s c h i n s k y 1967).

Zwar wenig verbreitet, aber in seiner Wirksamkeit erfolgreich ist die Silbernitrat-Technik, mit deren Hilfe man Knochentumoren aus dem Kiefer entfernen kann. Dazu wird die Umgebung des Tumors bis zu 2o mal innerhalb einer viertel Stunde mit Silbernitratlösung bepinselt. Aus dem so präparierten Knochengewebe läßt sich der Tumor leicht lösen und abtrennen. Es traten nie Komplikationen wie Brüche oder Haemorrhagien auf. Der gesunde umliegende Knochen wird dabei nicht zerstört, die Zähne, das Zahnfleisch und die Nerven wurden auch in keinem Fall besonders beeinträchtigt (S c h r o f f s 1962).

R. F r a n k empfiehlt in seiner "Modernen Therapie" aus dem Jahr 1963, Silbernitrat bei ulcus ventriculi, sowie katarrhalischen und ulcerierenden Darmaffektionen.

Sein Rezept dazu: Arg. nitr. 1
Bolus Albus 1o
f.pill. dos. 1oo
3 x tägl. 1-2 Pillen

Bei Magenspülungen mit $AgNO_3$-Lösung ist eine Nachspülung mit 1 %iger NaCl- Lösung durchzuführen.

ß) Credé - Prophylaxe

Entgegen manchen Einwänden hat sich die von Karl Credé 188o eingeführte Silbernitrattherapie als Prophylaktikum gegen Blennorrhea neonatorum bis zum heutigen Tag durchgesetzt. Das Hauptargument gegen diese Prophylaxe ist die intensive Reizung der Bindehaut mit Rötung und starker Sekretion bei Anwendung der 2 %igen $AgNO_3$-Konzentration.

Aus dem Jahr 19o3 stammen Angaben von Reizwirkung am kindlichen Auge in 8o % der Fälle (B i s c h o f, zit. bei S a l v i s b e r g 1957). Durchschnittlich muß mit etwa 3o % Zwischenfällen gerechnet werden,(M a r t i u s, T h o m a s, L e v l e r), nach L e u x n e r mit 3o - 4o %.

Wegen der Reizerscheinungen ist man heute fast überall von der 2 %igen auf die 1 %ige Lösung übergegangen (G r a u, W i n k l e r 1965, E i c h h o l t z 1957, K u s c h i n s k y 1966).

In einer russischen Arbeit von 194o (F i s m a n und G l e z e r) wird nach Überprüfung der Angaben aus 12 geburtshilflichen Kliniken, das Einträufeln von 1o %-iger $AgNO_3$-Lösung als beste Methode empfohlen (zit. nach S a l v i s b e r g 1957).

Man will heute mit der C r e d é - Prophylaxe nicht nur die Gonoblennorrhoe, sondern sämtliche Formen der Neugeborenenkonjunktivitiden bekämpfen (S a l v i s b e r g, S c h ö n e b e r g e r 1957).

Silbernitrat wirkt in vierfacher Weise auf die Konjunktiva:

a) es ist stark adstringierend, von breiter antibakterieller Wirkung, ist jedoch weitgehend unwirksam gegen Viren (Einschlußblennorrhoe)

b) es löst relativ häufig heftige Reizerscheinungen (in 3o % der Fälle) an der Konjunktiva mit komplikationsloser Abheilung innerhalb weniger Tage aus

c) es führt zu keinerlei Sensibilisierung des Körpers, verursacht keine Allergie

d) zu beachten ist die Gefahr schwerer Augenschäden, bei der Verwendung zu hoher Konzentrationen (z.B. durch Verdunsten der Lösung bei zu langem Stehenlassen) und bei Überdosierung.

γ) Sonstige Anwendung

In Notfällen verwendet man heute noch bei subacuter und chronischer Gonorrhoe (in o,ol - o,1 - o,3 %iger Konzentration) $AgNO_3$- $AgHCO_3$-Lösungen. 2 %igem $AgNO_3$ kommt auch als Go-Prophylaxe gewisse Bedeutung zu; die Verbindung sollte möglichst post coitum angewendet werden (H a u s c h i l d 1959). Das Nitrat wird auch als 1 - 2 %ige Urethralstäbchen angewandt (E i c h h o l t z 1957).

b) Silberacetat

Ein weiteres Mittel, das zur Verhinderung der Gonorrhoe bei Neugeborenen Anwendung findet, ist das Silberacetat. Man gibt 1-2 Tropfen in 1 %iger Lösung, oder am besten die Parettenform. Paretten sind kleine Glasröhrchen, die Silbernitrat oder -Acetat in 1 %iger Lösung enthalten (H a u s c h i l d 1959).

Das Acetat verursacht keine Bindehautreizung und löst somit keine Konjunktivitis aus. Das 1 %iger Argentum acetaticum ist in Österreich als Blennorrhoe-Prophylaktikum gesetzliche Pflicht geworden (S a l v i s b e r g, S c h ö n e b e r g e r 1957).

c) Silbereiweißverbindungen mit Schutzkolloiden

Andere komplexe und kolloidale Silberverbindungen, die nicht den adstringierenden, starken lokalen Reizeffekt des Nitrates besitzen (G r a u, W i n k l e r 1965), sind das eiweißhaltige Protargol[R] und Targesin[R], Argentum proteinicum (DAB) und Albumose-Silber, ein feines Pulver mit 8 % Ag-Gehalt. Der Silberkomplex geht mit Eiweiß keine festen chemischen Bindungen ein und kann von der Oberfläche der Schleimhaut aus in die Tiefe dringen (K u n t z e, H a e d i c k e 196o).

Wegen seiner stark desinfizierenden Eigenschaft bei geringster Reizwirkung (E i c h h o l t z 1957) wird Protargol noch in 2-1o %iger wässriger Lösung, die kalt und frisch zuzubereiten ist, von der Schleimhaut des Auges, des Rachens - z.B. bei Angina Plaut Vincenti-und der Nase, bei Nasendiphterie, sowie als Schutz-

mittel gegen Gonorrhoe (lo %ig wirkt es nach K u n t z e et al. 196o spezifisch gegen Gonokokken) gut vertragen.

Durch zwangsweise prophylaktische Anwendung von 2 - 6 ml einer 2 %igen Protargollösung, die in die Harnröhre injiziert wurde und darin 5 Minuten verblieb, gibg die Anzahl der Gonorrhoe-Fälle, laut ausländischen Statistiken, auf etwa ein Drittel zurück. In Deutschland erzielte man noch günstigere Resultate mit lo %iger Protargollösung, bzw. lo %igen Protargol- oder Targesinstäbchen (nach E i c h h o l t z 1957).

d) Argentum proteinicum

Argentum proteinicum, das durch Eiweiß und Kochsalz nicht gefällt wird, verwendet man zum Bestreuen von Wunden und Ekzemen. Diese Verbindung gibt es auch in Salbenform (F r a n k 1963). Desinfizierende Puder (gegen Dermatiden, Ekzeme, Mykosen) aus Diatomeen (hochvoluminöser kolloidaler Kieselsäure), labilem, abgebauten Milcheiweiß und einer an das Eiweiß gebundenen organischen Silberverbindung, finden verschiedene therapeutische Verwendung (R ö m p p 1966).

e) Targesin

Argento albumino acetylo tannatum, offiz. Targesin (Gödecke) mit etwa 6 % Silber, besteht aus einem in kolloidaler Form an einen Tanninester gebundenen

Silbereiweißkomplex (K u n t z e, H a e d i c k e 196o). Die Reaktionsfähigkeit mit den Chloriden und Proteinen ist durch die im Gegensatz zum $AgNO_3$,(1-2%), äußerst geringe Silberionenabgabe stark herabgesetzt. Das Mittel ist deshalb sehr reizlos und zeigt eine große Tiefenwirkung. Targesin wirkt hauptsächlich anti-septisch und anti-phlogistisch (K e n a n and H e a t s 1937).

S c h a d e (1937) betont als wesentliche Wirkung die anti-onkotische, wodurch Schleimhäute zum Abschwellen gebracht werden können.

M a g i s t r i s (1962) empfiehlt dieses Mittel zur abwartenden konservativen Behandlung der Gastroduodenitis mit und ohne Schleimhautulcera, bei Gastrojejunitis, Reizzuständen im Duodenum, bei Gallenblasenaffektionen sowie in der prae- und postoperativen Schleimhauttherapie. Er konnte an 17 Patienten mit einschlägigen Schleimhauterkrankungen gute Verträglichkeit und ebensolche Erfolge feststellen.

Aufgrund schlechter Erfahrungen nach Kataraktextraktionen, warnt R i n t e l e n (1951) vor dem Gebrauch von Silbereiweißverbindungen als Antiseptika. In 4 mit 5 %igem Argentum-proteinicum-albuminat behandelten Fällen traten schwere Panophtalmien auf. An der Baseler Augenklinik wurde deshalb das Targesin in der prae- und postoperativen Antisepsis durch Merfen 1:8ooo erfolgreich ersetzt (S a l v i s b e r g, S c h ö n e b e r g e r 1937).

F r a n k 1963 will das Targesin folgendermaßen verwendet wissen: Bei Darmerkrankungen (Enteritis, Colitis, colitis ulcerosa, Proktitis und Sommerdiarrhoeen)

als 2 %ige Lösung. Man gebe davon 4 x tägl. 1 - 2 Esslöffel voll.

Bei Urethritis, Zystitis, Zystopyelitis soll Spülung bzw. Instillation von 8o-1oo ml einer 5-1o %igen Lösung erfolgen, bei Ulcus cruris und Pruritus ani Pinselung mit 2-1o %iger Lösung, bei Augenerkrankungen 3-5 %ige Lösung, bei Rhinitis, Tonsillitis, akuter und chronischer Pharyngitis 3-5-1o %ige Lösung.

Bei einer Targesin-Rollkur werden 12 Einzeldosen zu o,3 g Targesin in Laktosegranulat verordnet (DAB 1951). Diese Rollkuren waren jahrzehntelang das Mittel der Wahl bei recidivierenden Ulcera duodeni mit Begleitgastritis (L a n g h o f, E l s t e 1958).

III. Therapie mit Silber in den Jahren 194o - 196o

a. Zahnheilkunde

Wohl in Anlehnung an die früher übliche Silbertherapie bei wurzelkranken Zähnen (P a c h n e r 1956, E i c h h o l t z 1957) ging es Z a n d e r (1948) um die Frage, ob ein wirksamer Schutz gegen Karies durch lokale Silberapplikation möglich ist. Man stellt sich die Silbernitratwirkung auf den Schmelz nach folgendem Prinzip vor: Das organische Material zwischen den Zähnen wird entweder zerstört oder es erfolgt eine Umwandlung des anorganischen Materials, wodurch die Dekalzifizierung

durch Säuren erschwert wird.

Die Erfolge dieses Verfahrens waren unterschiedlich. P r i m e war mit seiner Silbernitratimprägnierung erfolgreich, sowohl was die Verhütung, als auch was die Kontrolle der Caries betrifft. Nach K l e i n und K n u t s o n haben diese Silberapplikationen keinen Wert. Y o u n g e r und G o t t l i e b sehen den Wert nur darin, daß auf diese Weise die Zähne häufiger auf Caries untersucht werden. Z a n d e r glaubt, daß diese Methode nur genügend Schutz für einige andere Zähne, nicht für Prämolaren bietet. Teilweise wurde Kritik an diesem Verfahren und an den dazu angestellten Untersuchungen geübt. Z a n d e r 1948 glaubt bei einem 4o %igen Behandlungserfolg seine Methode mit 1o %iger Nitratlösung empfehlen zu können. Die Versuche wurden an unterschiedlichen Applikationsstellen durchgeführt. Es waren jedoch zu wenig Versuchspersonen, die noch dazu einen verschiedenen Zahnzustand aufwiesen. Außerdem war der Abstand zwischen Behandlung und Kontrolle zu groß.

Nach E i c h h o l t z (1957) wurde gegen kariöse Prozesse der Milchzähne sogar mit 5o %igem Silbernitrat vorgegangen.

b) Augenheilkunde

Aus der Augenheilkunde berichtet G.A. L i t i n s k i y 1949 von der Versorgung skrofulöser Keratitiden mit 2 %iger Silbernitratlösung. In den Jahren 1944-1945 wurden 2oo Patienten, die teils an der leichten

Form, teils an der schweren mit gleichzeitiger Pannusbeteiligung erkrankt waren, behandelt. Mit 8-1o Ätzungen bei gleichzeitiger Nachbehandlung mit destilliertem Wasser oder physiologischer Kochsalzlösung kam man gewöhnlich aus. Schon nach 3-4 Behandlungen traten Anzeichen für eine Besserung auf. Die pericorneale Injektion verschwand, die Hornhaut wurde klarer, die Infiltrate und der Pannus gingen zurück. Die Empfindlichkeit gegenüber dem Licht schwand. Zwischen 1946 und 1947 wurden 3o skrofulöse Keratitiden stationär behandelt. Neben den Ätzungen wurde noch mit Salben und Tropfen therapiert. Eine vorherige Behandlung mit Salben und Tropfen allein zeigte keine Wirkung. 2o Personen konnten nach 3-13 Ätzungen mit 2 %iger Höllensteinlösung entlassen werden. Im Laufe der Behandlung konnte bei einigen Patienten eine Zunahme der Sehkraft festgestellt werden. L i t i n s k i y ist sich darüber im klaren, daß die Silbernitratbehandlung keine direkte Verbesserung der Sehkraft mit sich bringen kann. Diese ist nur in dem Grad möglich, in welchem entsprechend der Lokalisation und des Ausmaßes der Hornhautschädigung durch Silbernitrat eine Abheilung erfolgen kann.

B.A. G u r s i t s c h, A. K l i v a n s k a und S.V. M o j s e j e w erklären die Erfolge mit der bakteriziden Wirkung der Silberlösung. L i t i n s k i y und Mitarbeiter glauben bei der Höllenstein - wirkung an Konjunktiva und Cornea beim trachomatösen Pannus oder der skrofulösen Keratitis, daß nicht in der bakteriziden, sondern in der Ätzwirkung der entscheidende Faktor liegt.
Das Ätzen bewirkt eine reaktive Hyperämie des Gewebes an der Konjunktiva. Die vermehrte Blutzufuhr und die

dadurch bedingte Zunahme an Abwehrstoffen (Leukozyten nach Pachner 1956) ist wohl für den Erfolg ausschlaggebend. Litinskiy hält die 2 %ige $AgNO_3$-Lösung für geeignet, dem begleitenden und oft komplizierenden Prozeß der Infektion begegnen zu können. Er empfiehlt jedoch einen sehr vorsichtigen Gebrauch, weil bei gegebener Hypersensibilität durch die zusätzliche Augenreizung eine Allergie ausgelöst werden kann.

c) Dermatologie

Aus dem Zuständigkeitsbereich der Hautkliniken waren nur 2 Fälle, in denen Silber verwendet wurde, vorzufinden.

Gaul und Staud (1948) berichten den Fall eines 26-jährigen weißen Amerikaners. Dieser hatte seit 1o Jahren intermittierende Attacken einer Dermatitis pedis. Die letzte dauerte 2 Monaten. Sie befand sich an der linken lateralen Ferse. Nach vergeblicher Anwendung verschiedener Arzneien wurde morgens und abends mit Silbernitratlösung unbekannter Konzentration und Alters behandelt. Nach 2 Wochen begann sich plötzlich eine Dermatitis generalisata auszubreiten. Nachträglich durchgeführte "patch tests" ergaben folgende Reaktion: Die Stellen der Haut, die mit 1o %iger $AgNO_3$-Lösung behandelt waren, zeigten Ödeme, Rötung und Bläschenbildung. Der Patient war früher häufig bei seinen Behandlungen der Konjunktivitiden und Katarrhen mit Argyrol in Berührung gekommen.

Von einer erfolgreichen Therapie bei resistenten Pilzinfektionen an den Fußnägeln berichten F r a n k und S t e r n b e r g (195o). Als Erreger der chronischen Infektion wurde Trichophyton rubrum ermittelt. Mit der sehr milden, und besonders reinen ammoniakalischen Silbernitratlösung - bestehend aus 29,5 - 3o,5 % Silber und 9,35 - 9,6 % NH_3 in einem Verhältnis Ag: NH_3 wie 3,1o zu 1,oo - konnten 18 Patienten nach durchschnittlich 15 Behandlungen geheilt werden. Diese Methode wandten schon N i c k e r s o n und W h i t e (1948) (zit. von F r a n k s) erfolgreich an.

d) Gynäkologie

In der gynäkologischen Praxis Englands wird 1o %ige wässrige Lösung von Dinaphtalen-Methan-Silber-Disulfonat, das in seiner antiseptischen Wirkung 2o mal stärker als Phenol ist, verwendet. Es verhindert das Wachstum grampositiver wie gramnegativer Organismen (z.B. St. aureus, Bakt. coli, Salmonel. enterit. und Bakt. proteus.). In Gegenwart von Blut, Eiter oder Serum soll seine Wirksamkeit erhöht sein. Dieses Mittel ist aufgrund seines Erfolges nach einmaliger Behandlung in über 2o resistenten Fällen von Trichomonaden-Vaginitis als Antiseptikum mit durchdringender Wirkung, auch bei prae- und postoperativer Sterilisation der Haut bei geburtshilflichen und gynäkologischen Operationen, indiziert (S l u m i n g 195o, T r u s s e l 1947).

e) Innere Medizin

Von der Vielzahl der lange Zeit geschluckten Silberpräparate wie Argyrol 3o %, Kollargol 7o % (H i l t n e r, S e i g e 1962), und Silbernitrat in Form der sog. Silberpillen bei Ulcus ventriculi, Tabes, und multipler Sklerose sind heute nur wenige übriggeblieben (U r b a n 1942).

Neben dem Targesin zur Rollkur wird das von F. R i c h t e r 1959 zur Behandlung von Darmerkrankungen empfohlene Adsorgan noch verwendet. Es ist ein gut verträgliches Adsorptivdesinfiziens, das auch 4o % AgCl-Kiselsäure-Gel (Silargel), 1o % Argocarbon und 5o % aromatisierter Kakaomasse mit einem Gehalt von o, 25 g Ag/g besteht. R i c h t e r (1959) empfiehlt das Mittel bei banalen Durchfällen, wie Sommerdiarrhoen, Gärungs- und Fäulnisdyspepsien, sowie bei Autointoxikationen, bei Perniciöser Anämie oder Leberzirrhose. In Fällen, in denen die antibakterielle Kraft des Adsorgan nicht ausreicht, z.B. bei Enteritis, Enterocolitis, E-Ruhr, sollte mit dem Sulfonamid Intestin-Euvernil kombiniert behandelt werden. In einer angeschlossenen Kasuistik konnten 5 Fälle mit teils bestechenden Therapieerfolgen mitgeteilt werden.

f) Chirurgie

S c h ü t z e b e r g (1952) berichtet über seine Erfahrungen mit Fissan-Silberpuder. Bei ganz frischen, aber auch bei schmierigen älteren, sowie bei eitrigen Wunden, ja sogar bei Unterschenkelgeschwüren und bei

Verbrennungen hält er diesen Silberpuder für das geeignete Medikament. Er erzielte schneller Wundheilung und Granulationsbildung, es gab keinerlei Wundinfektionen oder Überempfindlichkeitsreaktionen.

S e i f e r t (1933) übte Kritik an der Verwendung des Lapisstiftes bei schlecht heilenden Wunden, den sog. torpiden Granulationen: In der Absicht, die übermäßig wuchernden Granulationen zu reinigen, wird der Stift verwendet. Die Nebenwirkungen des Kaustikums, sind leider stärker als die erwünschte reine Reizwirkung. Silbernitrat selbst nur auf feuchte Granulationsflächen aufgetragen, kann den Epithelsaum verätzen. Bei der Verwendung des Nitrats als Kaustikum erzielt einmal die erreichte Nekrose von der Oberfläche aus nicht die genügende Tiefe (H e l l n e r), zum anderen erscheint nach dem Abfall des Schorfs nach 6o Stunden an der Wunde feingeweblich alles wie vorher.

Die Möglichkeit, variköse ulcera mit einer Silberfolie zu behandeln, empfiehlt Ludwig I s a a k zum ersten Mal 1931. Die Haut um das Ulcus wird mit einer dicken Schicht Zinkoxydpaste bestrichen, das Ulcus dann mit einigen Schichten dünner gereinigter Silberblättchen und einer dicken Schicht Baumwolle darüber belegt und ganz fest bandagiert.

Der Vorrat des zum gleichen Zweck verwendeten Argentoblast von Beiersdorf war bald erschöpft. R e i f (1946) benutzte dieses Mittel während des Krieges in Chikago. Seine Methode: Ein Pflaster, das in seinem Ausmaß das Ulcus überragt, wird auf die Silberfolie gedrückt. Die Folie wird dann entlang der Pflasterränder abgetrennt und das mit Silber durchwirkte

Pflaster auf die Wunde aufgetragen. Darauf kommt schließlich ein Druckverband. Diese Methode ist auch geeignet, bei schlecht heilenden Wunden das Wachstum des Granulationsgewebes und der Epithelzellen zu stimulieren.

Zur Behandlung von Hämorrhoiden wenden die Italiener Stropeni, Batezatti, Noceti (1958) ein kolloidales Silbermittel an. Mit ihren "Recto tampons haems" (kolloidale Silberzubereitung, Ephedrine, Psicain Natriumalginat) behandelten sie 18 Patienten. In allen Fällen konnte ein Nachlassen der Schmerzen bereits in den ersten 48 - 72 Behandlungsstunden festgestellt werden. In 7o % der Fälle erfolgte Heilung im Laufe von 5 - 6 Tagen, wobei die örtlichen Erscheinungen vollständig aufhörten.

J. Gerlach und R. Schautz (1953) untersuchten die Reaktion des Hirngewebes auf metallisches Silber. Diese Gewebsreaktion ist für die Neurochirurgie von Bedeutung, da zur Blutstillung vielfach Silberclips verwendet werden (Kern 1967). Ihr Ergebnis: Außer zu den allgemeinen Gewebsreaktionen kann es zu Fremdkörperreaktionen kommen. Bei genügend langer Einwirkungsdauer trat bisweilen eine lokale Argyrose des umgebenden Hirngewebes auf.

g) Urologie

Wegen der desinfizierenden und antiseptischen Eigenschaft hat Silber besonders unter Spezialitätennamen vielfach Verwendung in der Urologie gefunden.

In einer Mitteilung über die Behandlung infektiöser Erkrankungen der Harnwege mit Silber teilen die Schweizer Allemann und Kriwaczek (1946) eine erfolgreiche Behandlung in 6oo Fällen subakuter und chronischer Infektionen mit. 85 % der Fälle wurden mit 3 Instillationen bzw. Nierenbeckenspülungen, die übrigen 16 % durch einige mehr mit dem Präparat Metem extern kuriert. Das Mittel ist eine Silberchloridemulsion, bei der weder die lästigen Silbertenesmen, noch die subjektiven Erscheinungen lokaler Reiz- und Schmerzhaftigkeit auftreten sollen.

In einer Arbeit aus Rio de Janeiro vom Jahr 1958 berichtet Treixeira über die Behandlung von Hämaturia essentialis. Bei 6 Personen wurde 1 %ige $AgNO_3$-Lösung in die Urethra instilliert. In 4 Fällen erfolgte Heilung, in einem Besserung.

Der Urologe Wendt (1951) führte Fistelverödungen nach Nierenoperationen durch Fistelfüllung mit Höllensteinlösung durch. In dem Fall eines 8-jährigen Mädchens gelang die Heilung einer postoperativen Fistel innerhalb von 8 Wochen. Es wurden wiederholt Injektionen 2o %iger $AgNO_3$-Lösung in den Fistelgang verabreicht. Mit Injektionen von 3 - 4 ml 2o %iger Lösung in Abständen von 2 - 4 Tagen, konnte Wendt in einem anderen Fall eine nach Nierenbeckenausgußstein-Operation entstandene Harnfistel heilen. Bei einem 38-jährigen Patienten, dem eine tuberkulöse Niere entfernt worden war, bildeten sich in der Mitte der Narbe zwei mäßig starke sezernierende Fisteln, die ebenfalls mit Silbernitratlösung der gleichen Konzentration kuriert wurden.

h) Gold-Silber-Dämpfe als Heilmittel

Bei diesem Verfahren findet die seit Jahren bekannte Heilwirkung von Gold- und Silberdämpfen bei Erkrankungen der oberen Luftwege nach Erweiterung der Wirkungsbasis als Gold-Silber-Inhalation neue Anwendungsgebiete. Dem Prinzip entsprechend scheint dem zwischen den einzelnen Metallen auftretenden Spannungsgefälle die besondere Bedeutung zuzukommen. In erster Linie konnten bei verschiedenen Viruserkrankungen, wie Pertussis, grippalen Infekten, aber auch bei bakteriellen Entzündungen wie Tonsillitiden und Anginen, günstige Heilerfolge erreicht werden. Durch die lokale Wirkung der Aerosole, man ließ die austretenden Dämpfe ohne Maske direkt durch den Mund einatmen, konnten selbst bei stomatitis ulcerosa und Gingivitis (S t r e i b l 1947) nach 1-3 Inhalationen die Patienten geheilt entlassen werden, und dies, obwohl mit Penicillin und Sulfonamiden erfolglos vorbehandelt war.(S t r e i b l 1952). Schließlich gelang es eine therapieresistente ausgedehnte Akne vulgaris durch Gold-Silber-Inhalation zur Heilung bzw. weitgehenden Besserung zu bringen (F r i e d e r i c h 1952).

4. Silber in der modernen Therapie

a) Allgemeines

Silber und einige seiner Verbindungen sind bis in die heutige Zeit Bestandteil der Therapie geblieben. Das gilt z.B. für die weiße Edelmetall-Legierung als Goldersatz in der Zahnheilkunde (R ö m p p 1965).

Die Legierung besteht aus 6o - 7o % Ag, 2o.3o % Pd, 1o % Cu, Zn, Co, Ni und anderen Metallen.

Schon 193o erinnerte man sich der seit Urzeiten bekannten Silberfolien. Sie werden seitdem als "Argentum foliatum", Blattsilber, zarte Blättchen von reinem Silberglanz (DAB 1951) zum Abdecken von epithelialen Defekten (Z e t k i n et al. 1964) verwendet. Sie lassen sich zu feinsten Folien (1/5oo mm Ø) auswalzen. Zur Versorgung von Brandwunden finden sie ebenso Verwendung. Bei großflächigen Verbrühungen oder Verbrennungen werden die Patienten in der Kinderklinik auf große Silberfolien gelegt.

Mit Silberblech und Silberdraht wird besonders in der Wiederherstellungschirurgie, vor allem bei Knochenschäden, in großem Ausmaß behandelt (H a u s c h i l d 1959).

Anstelle von Nähten wird die Blutstillung in der Neurochirurgie mit Silberklemmen durchgeführt (K e r n 1967).

Seit dem Symposion 1961 in Lausanne wird eine besondere Art von Silberklemme in der Ophtalmologie bei Netzhautläsionen verwendet. Mit dieser Klemme wird in Kombination mit Photokoagulation oder Diathermie versucht, eine makulalochbedingte Netzhautablösung operativ wieder herzustellen (K l ö t i 1966). Das Instrument besteht aus einem Halbring, der auf die Sklera hinter dem Limbus aufgenäht wird, und einem Bügel, der das Auge temporal oben umfaßt. Dadurch kann der hintere Augenpol vorübergehend eingedellt und das abgelöste Macula-Loch in Kontakt mit der Aderhaut gebracht werden. K l ö t i berichtet über Erfolg bei 3 Operationen.

R o s e n g r e n (1966) legte in 68 Fällen von Skleradefekten eine Silberpelotte an. Von den 22 Rezidiven wurden 9 durch Pelottenverlagerung und erneute Koagulation geheilt. Nach R o s e n - g r e n begünstigt die Skleralpelotte die Anwendung der Lichtkoagulation sehr. Für die zentralen Netzhautdefekte hält er letztere für die Methode der Wahl.

Das K-Silber[R] der Katadyn GmbH enthält 2 %iges, katalytisch, oligodynamisch wirkendes Feinsilber. Es ist zur Wunddesinfektion und zur örtlichen Behandlung von Schleimhautinfektionen gedacht (R ö m p p 1966).

Metallisches Silber in kolloidaler Form wird auch zu Spülungen (Gonorrhoe-Prophylaxe) und zur Prophylaxe von Erkältungskrankheiten (Silargetten[R]) verwendet (H a u s c h i l d 1959).

Argentum colloidale, feinstverteiltes Silber mit Eiweißstoffen als Schutzkolloid, mit einem Gehalt von 7o-74 % Silber (DAB 66) wird als Spezifikum gegen alle septischen, durch Streptokokken hervorgerufenen Krankheiten angewendet, (K u n t z e, H a e d i c k e 196o). Es hat kaum noch adstringierende Wirkung (K u s c h i n s k y, L ü l l - m a n n 1967) und wird in Form von Salben appliziert. Wegen des Schwindens der Kolloidlöslichkeit und der dadurch möglichen Ausfällung, soll das Präparat immer frisch bereitet und nie erhitzt werden (K u n t z e, H a e d i c k e 196o).

b) Silber in der Behandlung von Brandwunden

1947 berichten R o c h a t und U z d i n s über die klinische Anwendung von "Katadyn". Ihr Katadyn ist ein katalytisch-oligodynamisch wirkendes Silberpräparat. Bei allgemein günstiger Abwehrlage löst man mit dem Katadynverfahren bei Verbrennungen eine nicht überschießende Granulation aus, beseitigt den üblen Wundgeruch und verhindert vor allem das Auftreten von Keloidnarben.

Die seit alters angestrebte Wundheilung, die "Heilung unter dem Schorf" glaubt K ö p p (1956) mit seinem Katadyn-Wundspray erreicht zu haben. In der modernen Anwendungsform des Katadynsilbers sind die Ionen bereits präfomiert enthalten. Die katalytischen, oligodynamischen Eigenschaften töten pathogene Keime, entgiften gebildete Toxine, und heben den Zelltonus. Spezielle bei Verbrennungen reinigt und desinfiziert es die Wunden, verhindert Infektionen und Eiterungen.

Das Kombinationspräparat "Vulnogelat", bestehend aus Gelatine mit Silber- und Antibiotikum-Zusatz, soll allen Anforderungen an Brandwundenbehandlung genügen. Vulnogelat hat schmerzlindernde Eigenschaften, vermeidet Infektionen und setzt die Intoxikationsgefahr durch eine gute Narbenbildung herab. Der Verfasser kann über eine erfolgreiche Therapie bei 6o Patienten berichten (H e i n 1957).

B r e n t a n o, M o n a f o und M o y e r (1966) untersuchten die in-vitro-Wirkung von $AgNO_3$, von Kollargol und einer stabilen Mischung, die o,5 % $AgNO_3$ und o,5 % Silberkolloid zu gleichen Teilen in Lösung (isotonisch in Bezug auf Na, Cl, K, Mg und $NaHCO_3$) enthält. Es handelt sich um einen kolloidalen

Silberkomplex (CSC). Die klinische Anwendung dieses Komplexes ergab, daß damit eine wirksame Ergänzung zum o,5 %igen Silbernitrat bei der Behandlung ausgedehnter thermaler Schädigungen gefunden wurde. Hartnäckige Mineraldefizite erfordern unbedingt eine Gabe von 3o g NaCl und loo mEq Kalium/die.

Bakteriologische Untersuchungen der Wunden von 12 Patienten mit Verbrennungen von 15 - 9o % der Oberfläche zeigten, daß die Wundbakteriostase begrenzte Zeit ausreichend mit CSC durchführbar ist. Auch soll dadurch die Wundregeneration neuen Epithels und das Angehen dicker Hautspaltlappen nicht beeinträchtigt werden (B r e n t a n o 1966).

Die unbefriedigenden Ergebnisse bei der Brandwundentherapie mit den üblichen Mitteln - besonders hoch war immer noch die Zahl der an Sepsis Verstorbenen - löste die Suche nach erfolgreichen Schorfbildnern aus.

In einer klinischen und pathologischen Studie über 6o Personen, die an den Folgen thermaler Schädigung gestorbenwaren, suchten F e l l e r und H e n d r i x 1964 die Ursache festzustellen, die direkt für den Tod ausschlaggebend war. Neben dem initialen Trauma kam die Infektion bei den meisten Fällen als Ursache in Frage. 37 Patienten starben unmittelbar an der Infektion, 6 Patienten, die ebenfalls in der Hauptsache mit Pseudomonas aeroginosa und koagulase-positivem Staphylokokkus aureus infiziert waren, starben an Lungenembolie, Adrenal- Insuffizienz, vorher schon bestehenden Leiden, und iatrogenen Faktoren.

Besonders an chirurgischen Abteilungen in amerikanischen Kliniken griff man auf das vielfach bewährte

Silbernitrat zurück. Die Ärzte gingen einer Empfehlung von B i l l r o t h (1883) nach, 1o %iges Silbernitrat als schorfbildendes Mittel bei Verbrennungen anzuwenden.

B e t t m a n n (1934) verwendete 1o % $AgNO_3$ in Verbindung mit Gerbsäure zur Behandlung von großflächigen Brandwunden.

Nach den Erfahrungen von M o n a f o und M o y e r (1965) scheint aber Silbernitrat schon in Konzentrationen über 1 % epitheliale Regeneration zu behindern; es wurden sogar Nekrosen festgestellt. Deshalb galt es, eine geeignete Silbernitratkonzentration zu finden, die den Anforderungen an ein wirksames Antiseptikum bei der Brandwundenbehandlung standhält. Nach der Ansicht der gegenwärtig kompetenten Autoren ist dies die o,5 %ige Lösung. Silbernitrat o,5 %ig ist leicht anwendbar und nicht toxisch. Es stört die Proliferation der Epidermis nicht, schädigt nicht die lebensfähigen Zellen, hat keine Antigen-Wirkung und züchtet keine resistenten Stämme pathologischer Organismen. Die bakterizide Wirkung ist abhängig von dem engen Kontakt mit der Wundoberfläche und von der Länge der Behandlungsdauer (M o y e r, B r e n t a n o, G r a v e n s, M a r g r a f, M o n a f o 1965).

Die Salzlösung wird folgendermaßen appliziert:

Die Wunde wird von allen Diffusionshindernissen, wie Schmiere abgestorbener Epidermis und später durch Hitze denaturierter Haut, gereinigt (M o y e r 1965). Alle Wunden werden bedeckt, auch die an Händen, dem Gesicht (diese klammert P r i c e 1966 aus) und den Genitalien (M o n a f o 1965).

Mit wenigstens 6 Schichten (R o s e n k r a n t z et al. 1966), nach P r i c e (1966) 14 Schichten von 1,25 inches grobmaschiger Gaze wird die Wunde bedeckt. Durchtränkt wird sie mit o,5 %iger lauwarmer, wässriger Silbernitratlösung. Gelegentlich werden sogar perforierte Katheter in die Verbände eingebracht um eine ausreichende Durchfeuchtung zu garantieren (M o y e r 1965). Zweimal am Tag, nach Moyer alle 2 - 3 Stunden werden die Verbände gewechselt und Koagel, Brandschorf und Silberniederschlag von der Wunde und der umliegenden Haut entfernt (R o s e n k r a n t z 1965). Anschließend werden die Patienten in 2 trockene Laken oder eine Wolldecke gehüllt (P r i c e 1966).

Der Bericht M o y e r s aus dem Jahre 1964 von der Eliminierung einer Pseudomonas-Septik-aemie bei Patienten mit schwerster Verbrennung durch o,5 %ige Silbernitratverbände, leitete diese Therapieform ein.

In der Konzentration von o,5 % oder 29,4 mEqv/l nähert sich Silbernitrat einem idealen Antiseptikum (M o y e r et al. 1965). Es verhindert das Wachstum von koagulasepositivem Staphylocukkus aureus, Pseudomonas Aeruginosa - nach F e l l e r und H e n d r i x (1964) und P o l k (1966) die vorherrschenden Keime bei infizierten Brandwunden - ß-hämolytischen Streptokokken und Escherichia coli auf den Wunden (M o y e r und Mitarbeiter 1965, R o s e n k r a n t z 1966 und P o l k 1966).

Mit solchen Verbänden und Bädern in Lockes - Lösung, 2 oder 4 Stunden einmal wöchentlich können tiefe Brandwunden, die bis zu 85 % der Oberfläche bedecken, von ihren Schorfen vom 2o. Tag der Verbrennung an schmerzlos, ohne Blutung und ohne das Ablösen neuer granulierender Gewebe gereinigt werden (M o y e r 1965,

M o n a f o und M o y e r 1965, W o o d, K e n n y, P r i c e 1966). Bei geeigneter Schocktherapie (mit Ringers-Lactatlösung nach P o l k (1966), Hartmann's Lösung oder Serum hat die Silbernitratbehandlung Erfolgsaussichten. Die Behandlung mit o,5 %iger Silbernitratlösung zusammen mit Locke's-Bädern sowie Elektrolytersatz führte zur Abnahme der durch Sepsis bedingten Mortalitätsrate bei Patienten mit tiefen thermalen Schädigungen. Sie fiel von 81 auf 33 % bei Patienten mit Verbrennungen, die 4o-9o % der Oberfläche betrafen (M o y e r et al. 1965). Die Verbände sorgen zeitweise auch für eine Barriere, die den Wasser- und Wärmeverlust durch die Brandwunden herabsetzt (B o n d o c, M o r r i s, W e e, B u r k e 1966). Vielfach heilen sogar tiefe Brandwunden ohne Hauttransplantationen ab (R o s e n k r a n t z 1966), weil sich unter dieser Therapie eine Reepithelisierung eines flachen, festen und nicht überschießenden Granulationsgewebes einstellt, die von noch vorhandenen Hautelementen ausgeht (P o l k 1966). Niemals verwandelten sich unter einer korrekten Silbernitratbehandlung Wunden 2. Grades in solche 3. Grades (P r i c e, W o o d 1966).

Die Behandlung mit o,54 %igen Silbernitratverbänden kann jedoch auch gefährlich sein (M o y e r 1965). Durch die hypotone Lösung (29,4 mEqu/l) wird das Gewebe für die Mineralbestandteile durchgängig (B r e n t a n o 1966). Die Ionen werden so von den Verbänden ausgelaugt. Diesem Verlust begegnet man mit 6 - 18 g NaCl und 2 - 6 g Natriumlaktat (M o y e r 1965) als perorale Gabe zur Diät. Zum Auffüllen der Elektrolyte empfiehlt P o l k (1966) die Gabe von NaCl, Kaliumgluconat und Calciumlaktat.

Besonders bei Kindern gilt es auf den durch die o,5 %ige Silbernitrattherapie entstandenen Störungsfaktor im Elektrolythaushalt zu achten (B o n d o c et al. 1966). Von den Patienten, deren Verbrennungen von R o s e n k r a n t z und Mitarbeiter (1966) behandelt wurden, kamen 3 Kinder mit Verbrennungen von weniger als 2o % Körperoberfläche im Alter von noch nicht 4 Jahren in eine Hyponatriaemie. Der Natriumverlust konnte mit oraler oder intravenöser Natriumgabe behoben werden.

c) Silberablagerung als Folge von Silbernitrat-Therapie zur Wundbehandlung

K.F. B a d e r untersuchte 1966 die Gewebsschnitte zweier Patienten die mit o,5 %iger Silbernitratlösung - der eine 44 Tage, der andere 7 Tage - behandelt worden waren. Während die normalen Silberspiegel Spurenwerte von o,o25 ppm ergeben, weisen hier zahlreiche Organe von o,14 - 2,o ppm Silber auf.

Die Wunden wurden jeweils 8 Stunden lang mit einer frischen Bandage durchtränkt mit o,5 % Silbernitrat belegt. Die mit der Mikroincinerationstechnik gewonnenen Werte sind in den Tabellen 22 und 23 angeführt.

Tabelle 22 Pathologische Werte (Bader 1966)

Fall I

Gewebe	Silber in ppm
Knocher	0,025
Herz	0,040
Niere	0,140
Muskel	0,030
Haut	2,800

Tabelle 23 Pathologische Werte (Bader 1966)

Fall II

	Knochen-probe	Silber in ppm
Praemortem	Urin	0,038
	Blut	0,12
Postmortem	Lunge	nicht festgestellt
	Hirn	nicht festgestellt
	Herz	0,032
	Niere	0,14
	Milz	0,23
	Leber	0,44
	Muskel	2,0
	Haut	1250,0

F. Die Argyrose

I. Allgemeines

Dieses Krankheitsbild ist seit dem 17. Jahrhundert bekannt (M o n t a u d o n 1949, K o e l s c h 1956). Angelus S a l a wendete intern Argentum nitricum zur Behandlung von Epilepsie, Tabes und Chorea minor an. Er beobachtete auch den ersten Fall einer universellen Argyrose im Jahr 1647 (zit. bei K u m e r 1935).

1851 demonstrierte H e b r a erstmals in Wien einen Argyrosefall, und 1859 erfolgte durch F r o m m a n n die erste genaue anatomische und histologische Mitteilung über die Erkrankung anhand eines Obduktionsfalles.

Mit zunehmender Beliebtheit der Silbermittel zu interner Anwendung nahmen die Fälle von Argyrose ständig zu. So zählte M y e r s bis 1922 8o Argyrosefälle im Schrifttum. Die Argyrose ging erst wieder zurück, als man von der internen Silbermedikation abkam. Nach Einführung organischer Silberpräparate zur lokalen Behandlung entzündlicher Schleimhautprozesse, wurden derartige Fälle wieder häufiger (H o l z n e r 1956).

1. Definition der Argyrose

Das Wort Argyrose wird mit verschiedenem Sinn verwendet. In der klassischen Definition versteht man die Argyrose nur im Sinn einer kosmetischen Beeinträchtigung (H o l z n e r 1956), schwere Symp-

tome fehlen vollständig. Argyria ist nicht mehr als eine Häufung der normalen Silberablagerungen (B r i n t o n 1949, E i c h h o l t z 1957). Heutzutage sieht man in der Argyrose, zumindest bei bestimmtem Verlauf, eine krankhafte Schädigung.

Klassische Definition:

Unter Argyrie (Argyrose) versteht man nach K u m e r (1935) eine, durch Einlagerung feinster Silberkörnchen bedingte blauschwarze Verfärbung der Haut und der Schleimhäute. Nach K o e l s c h (1956) handelt es sich um eine örtliche oder totale Silberimprägnierung des Körpergewebes.

Moderne Definition:

Argyrose ist eine durch Silberpartikel entstandene Beeinträchtigung bestimmter Organe, die zu deutlichen Allgemeinerscheinungen im Sinne einer Metallintoxikation führen können (K u n z e, M u l d e n h a u e r und F i e d l e r 1962).

Sehr viele Autoren halten noch heute an der klassischen Definition fest. Als Beispiel dafür sei die Meinung von M o y e r und B r e n t a n o (1965) angeführt: "Die fortgesetzte Aufnahme und Absorption kleinerer Silbermengen durch die Schleimhaut ruft nur die physiologische, nicht schädliche, graue oder blauschwarze Verfärbung der Haut, Argyrie genannt, hervor. Sie ist die sichtbare Manifestation für die Ablagerung von Silbersalzen verschiedener Art in der Haut, und im subcutanen Bindegewebe".

Wie in der Definition von K o e l s c h (1956) - "eine örtliche oder eine totale Silberimprägnierung" -

angedeutet, gibt es verschiedene Gruppen und Formen der Argyrose. Man unterscheidet nach L a r s e n (1927) entsprechend der Pathogenese:

1. die endogene oder hämatogene Form, d.h. eine Versilberung innerer Organe oder Hautpartien, die entweder durch Aufnahme über den Magen-Darm-Trakt, oder durch Applikation von außen, jedenfalls aber hämatogen zustandekommt.

2. eine ektogene Form, die an der Applikationsstelle der Noxe, oder auch an mehr oder weniger entfernt liegenden Stellen durch direkte Fortleitung, jedoch ohne Passage der Blutbahn zur Versilberung führt.

Von dem äußeren Bild her kennt man die lokale oder partielle Form (K u m e r 1935, H a u s e r 1952, H a u s c h i l d 1959, D u p p e r a t 1951, O l c o t t 1948, M o n t a u d o n 1949, die hauptsächlich eine ektogene Form darstellt, und die universelle oder generalisierte Form der Argyrie (M o n t a u d o n 1949, O l c o t t 1948, D u p p e r a t 1951).

Unter der letztgenannten versteht man pathologische Veränderungen bestimmter Hautschichten, großer Teile der Schleimhaut und eine Altereation innerer Organe infolge Ablagerung hauptsächlich von Schwefelsilber (H e u b n e r 1937).

Erklärung zu den Begriffen Argyrie und Argyrose:

Nach O l c o t t (1948) pflegt die Bezeichnung Argyrosis(se) alle Veränderungen, die durch Silberablagerungen in den Geweben entstehen eher einzuschließen als der Begriff Argyrie. Letztere beschränke

sich oft auf den Gebrauch für die Pigmentierung durch das Metall. Eine Durchsicht der einschlägigen Literatur zeigt jedoch die völlig wahllose Anwendung dieser beiden Bezeichnungen für eine chronische Silberbeeinträchtigung, somit also eine Gleichsetzung beider Bezeichnungen.

Unter dem Gesichtspunkt ihrer möglichen Auslösung betrachtet wäre die Argyrose einzuteilen in eine gewerblich, und in eine iatrogen bedingte. Beide kommen sowohl in lokaler wie in generalisierter Form vor.

2. Pathogenese der Argyrose

Allgemeine Argyrosen entstehen in der Regel durch Resorption löslicher Silberverbindungen von den Schleimhäuten, ob sie nun durch Imbibition bei Silbernitratpinselungen der Mundschleimhaut oder über die Schleimhaut des Verdauungstraktes (M y e r s zählte bis 1922 8o Fälle), bei der Gonorrhoebehandlung der Harnwege (K u m e r 1935), oder auch über die oberen Luftwege (W e y b r e c h t 1953) entstehen.

T o b l e r (1922) berichtet über Argyrosefälle durch intravenös gegebene Silbereiweißverbindungen.

Der Weg der Metalleinlagerungen wird folgendermaßen beschrieben:

Die älteste, von F r o m m a n n (1859) stammende Theorie beruht auf der Annahme, daß peroral aufge-

nommenes Silber zunächst im Magen in Chlorsilber umgewandelt wird, in dieser Form in den Darm gelangt und hier in ein Silberalbuminat übergeführt wird. Diese wasserlösliche Verbindung soll teils durch die Zotten aufgenommen und in der Blutbahn, entweder von Leukozyten gespeichert (H e u b n e r 1934, G r a u, W i n k l e r 1963), oder im Lymphstrom (H e u b n e r 1934, S t e w a r t, P a r k e r 1926) bis in die Kapillaren verschleppt werden.

Aufgrund ihrer Versuche mit radioaktivem Silber stießen P o l a c h e k, C o p e et al. (196o) auf folgende Verteilung im Blut: Im menschlichen Blut ist die Anreicherung von Radioaktivität in den ersten Tagen an den Erythrozyten größer, als im Plasma. 77 % des Plasmasilbers kam auf die Globulinfraktion, 15 % auf die Albumin- und 8 % auf die Fibrinogenfraktion.

Die Methode von P o l a c h e k et al. 196o:

Ungefähr 43 µg im Cyclotron produziertes radioaktives Silber das weniger als o,1 mg Carrier-Silber enthielt, wurde verwendet. Das Silber wurde in eine Silikonflasche gebracht, die 1o ml Zitronensäure Dextrose-Lösung enthielt. Dazu kamen 45 ml Patientenblut. Das ganze wurde 3o' lang bei Zimmertemperatur nach leichtem Schütteln incumbiert. Danach wurden 5o ml dem Patienten intravenös verabreicht.

In bestimmten Gewebsschichten soll, aufgrund elektiver Reduktionseigenschaften derselben, das Silber in seiner endgültigen Form nach K o e l s c h (1956), G r a u und W i n k l e r (1965) als Ag_2S abgeschieden werden (H o l z n e r 1956). Dieser Theorie schließt man sich heute allgemein an.

3. Elektive Ablagerung

Die endgültige Ablagerung des Silbersulfids erfolgt eigentümlicherweise nur an gewissen Stellen der Organe (H i l t n e r, S e i g e 1962). So werden die Silberniederschläge stets an einer Reihe faseriger und membranöser Gebilde des Bindegewebes vorgefunden (K u g e l m e i e r 1936, H e u b n e r 1939). L a n g h o f (1964) spricht von einer besonderen Affinität der Silberablagerungen zu den feinsten elastischen Fasern des Bindegewebes, der Nierentubuli, Glomerula und Kapillaren. Am häufigsten fand man das Metall in den Zwischenmembranen der Nierenglomeruli, der Plexus chorioidei im Gehirn, den Basalmembranen der Schweiss- und Talgdrüsen, dann anderer Drüsen wie Mesenterial-und Schilddrüse. Nicht zuletzt fielen die spezifischen RES-Zellen der Leber und der Milz durch Silberspeicherung auf (U l l m a n n 1927, W h i t h a m 1928, H e u b n e r 1939, H i l l und P i l l s b u r y 1949, S u n d e r m a n n 1961).

Für die Bevorzugung der Aufsaugungswege - Dünndarm, Lymphwege, Leber, sowie der Ausscheidungsorgane - Schweissdrüsen, Nierenglomeruli, Plexus chorioidei und der subepithelialen Schichten der Haut-(H o l z n e r 1956) gibt es Erklärungen:

Für die endliche Reduktion der Silberalbuminate werden einerseits die schwefelwasserstoffhaltigen Darmgase, andererseits der relative Sauerstoffmangel im Pfortaderblut und im Gewebe, welches von diesem versorgt wird, verantwortlich gemacht (K o b e r t 1903). In den Ausscheidungsorganen schließlich könn-

ten es chemische Prozesse bei den Sekretionsvorgängen sein, welche zu einer Verstärkung der an und für sich bestehenden reduzierenden Fähigkeiten des Zellprotoplasmas führen (K o e l s c h, H o l z n e r 1956).

Die Elastophilie der Silberablagerungen bei der Argyrose der Haut ist bekannt. Für diesen Hautbefall, besonders für den der dem Licht ausgesetzten Stellen, gibt es von mehreren Autoren gleichlautende Erklärungen: An der Körperoberfläche, genauer im maschigen Bindegewebe des Rete Malpighii wird das Silber auf photochemischem Weg in eine unlösliche Form umgewandelt (K u m e r 1935, K u g e l m e i e r 1936, H o l z n e r 1956).

U r b a n kam anhand seiner Durchströmungsversuche an Kaninchen- und Schweineohren mit Silberlösungen zu folgenden Ergebnissen: Drei Hauptvorgänge sind bei der Zersetzung von Silberverbindungen in der Haut zu beobachten:

I. die Lichtwirkung allein,

II. die Wirkung reduzierender Hautbestandteile - insbesondere die wirksamen SH-Verbindungen,

III. eine Kombination beider Wirkungen.

Über die reduzierenden Faktoren in der Haut haben besonders W a l k e r (1925) und K a y e (1924) gearbeitet. Sie fanden die Sulphhydril-Gruppen in der Keimschicht der Haut auffallend reichlich vertreten. Weitere reduzierende Körper sind neben dem Vitamin C noch das Pigment und seine Vorstufen. Auch sollen Redoxsysteme, so das lebende Zellprotoplasma, an der Reduktionswirkung beteiligt sein. U r b a n (1942

nennt die zur Eigenreduktionswirkung der Hautbestandteile hinzukommende Lichtwirkung photokatalytisch. Aufgrund von Reagenzglasversuchen stellte er die besondere Bedeutung dieser Wirkung fest. Er kam zu dem Schluß, daß der Reduktionseffekt nicht einfach mit der Summierung beider Wirkungen zu erklären ist.

Die Ablagerung an bestimmten Stellen - frei im bindegewebigen Zwischenraum und in den Histiozyten - ist wahrscheinlich auf die Cytolyse zurückzuführen, durch die Silberpartikelchen frei werden. Diese werden entweder von Zellen phagozytiert, die anschließend wandern, oder sie bleiben frei im Gewebe liegen (G a u l und S t a u d 1935).

Nach U r b a n (1942) beruht die argyrotische Pigmentierung der Haut auf einer Reduktion der Metallsalze, die mit einem Verlust an Sulfhydrilkörpern einhergeht. Durch diesen Vorgang wird die Tyrosinase-Reaktion in den Melanocyten enthemmt, was eine zusätzliche melaninbedingte Hyperpigmentierung bei Metallsalzvergiftungen (As-, Ag-, Au-Salz) erklärt (L a n g h o f 1959). In der freigetragenen Haut summieren sich demnach die graue Pigmentierung durch die Argyrose und die braune durch Melanin (F r a n k e n und L a n g h o f 1964).

G. und K. O s t e r bestätigen mit ihrer experimentellen Arbeit aus dem Jahr 1959 die Entstehung des Pigments durch eine photoreduzierende Wirkung des Lichtes auf Metallionen.

Neuere elektronenmikroskopische Untersuchungen von P u t z k e (1966) klärten den Mechanismus der Silberablagerungen weiter auf: Nach experimenteller

Silberzufuhr ergab sich eine Anhäufung von Silberpigment in Phagolysomen, z.B. der Leberzellen. Mitochondrien waren nicht befallen. Dempsey und Wislocki (1955) konnten Silber in Mitochondrien von Parenchymzellen nachweisen, jedoch erst nach Gabe von zytotoxischer Dosis. Im Kapillarbereich lag das Silber zwischen Endothel und Basalmembran. In den Epithelzellen des Pankreas konnten ganz vereinzelt Lysosomen gefunden werden. Der Hauptteil des Silbers wird in Zellen des retikulohistiocytären Systems gespeichert (Gatz 1949), abgesehen von dem Teil, der mit den Faeces eliminiert wird (Hochleitner 1959).

Es ist anzunehmen, daß die oft extrazellulär gelagerten größeren Silberkörnchen, wie sie in elektronenmikroskopischen Abbildungen sichtbar werden, ausgeschleuste silberbeladene Lysosomen sind (Schwandt und Kunze 1967). Die Lysosomen stellten demnach eine Art Kondensationskern für das die Zelle passierende Silber dar. Andererseits muß auch unabhängig von Lysosomen eine Silberdiffusion in das Gewebe möglich sein, da Silber in der Linse argyrotischer Menschen (R. Bartlett 1954) und im Tierexperiment (Heubner 1939) nachgewiesen wurde.

Nach Aussagen von Zoon (1934) und Weybrecht (1953) kommt Silber selten "in" den Zellen vor. Zu keinerlei Silberablagerungen soll es in Knochen, Knorpel, serösen Häuten der Epidermis - im Unterschied zu Ablagerungen bei Tieren - Urban (1942), und angeblich auch nicht im ZNS kommen (Kumer 1935,

Heubner 1937, Hiltner, Seige 1962, Franken, Langhof 1964).

Das Deckepithel und seine Anhänge wurden fast immer silberfrei vorgefunden (Kobert 1906, Kanitz 1909, Habermann 1924, Heubner 1934, Zoon 1935, Kugelmeier 1936, Konečny 1966).

Aus den pathohistologischen Befunden von Kunze und Schwandt (1967) geht hervor, daß das Silberpigment nicht in den differenzierten epithelialen Zellen abgelagert wird. Die epithelialen Zellen bleiben frei, das Pigment bleibt an Orten geringer Differenzierung, bzw. an Stellen liegen, die keine aktiven eliminierenden Potenzen besitzen, z.B. an den Basalmembranen.

4. Faktoren, die für die Entstehung einer Argyrose ausschlaggebend sind.

Für das Zustandekommen einer universellen Argyrose scheint vor allem die Menge des einverleibten Silbers wesentlich zu sein (Holzner 1956), wenn auch die Angaben diesbezüglich sehr weit differieren (die Argyrose auslösende Menge liegt zwischen 2 und 35 g). Intravenös wurden 2 g gegeben (Sollmann 1948, Hauschild 1959). Hauschild gibt eine perorale Mindestgabe von 6 g, Römpp (1966) eine Argyrose auslösende Mindestmenge von 10 g an. Hiltner und Seige (1962) berichten über einen Argyrosefall, bei dem 34 g berechnet wurden.

Kunze und Schwandt (1964) bestätigen die Angaben von Hauschild, daß bereits Mengen von 6 g Silber zur Argyrose führen sollen, wobei nicht nur verschiedene Lösungsformen, sondern auch metallische Silberstäube wirksam werden können.

Nach Gaul und Staud (1934) ist die Ablagerung des Silbers im Körper direkt proportional der Totalen Dosis, die gegeben wurde.

Über den Zeitraum, in welchem eine argyrotische Verfärbung entstehen kann, liegen folgende Angaben vor:

Crispin (1909) sah Argyrie nach 4-jähriger peroraler Zufuhr von Kollargol. In einem Fall von Tobler (1922) war 1 Monat lang Kollargol in Pillen und in 1 %iger Lösung innerlich mit etwa 5 g Silber, außerdem aber noch in 2 %iger Lösung mit insgesamt mehr als 1 g Ag intravenös zugeführt worden. Bruns (1932) stellte eine Argyrie nach 2-jährigem, Reuter (1934) nach 6 - 8 monatigem Gebrauch von Chlorsilber- und Silber-haltiger Kieselsäuretierkohle (Adsorgan) fest. Nach Aufnahme von 2 g $AgNO_3$ innerhalb von 2 Monaten, bei täglicher Pinselung der Zunge mit 1 %iger $AgNO_3$-Lösung nach einem halben Jahr, bei täglicher Pinselung einer größeren Wunde mit 1 %iger Lösung nach einigen Jahren, trat Argyrose auf (Koelsch 1956).

Die durchschnittliche Mindestzeit bis zum Auftreten lokaler Argyroseverfärbung beträgt 2 - 3 Jahre (Sax 1957 und Sollmann 1948).

Wenn auch wohl eine ständige Einnahme über längere Zeit für das Auftreten der Pigmentierung mehr als die Höhe der Dosis in's Gewicht fällt, so dürfte sich Holzner (1956), Henning (1958) und

E b e r h a r t i n g e r (1965) zufolge der Dispositionsfaktor gewiß mitbestimmend auswirken. Diese individuelle Bereitschaft zur Entwicklung einer Argyrose konnten sowohl K o e l s c h (1956), wie auch W e y b r e c h t (1953) bei der Entwicklung gewerblich bedingter Argyrosen feststellen. Es fiel auf, daß Personen, die alle den gleichen Arbeitsbedingungen ausgesetzt waren, teilweise überhaupt keine und teils deutliche argyrotische Zeichen aufwiesen. Schon H e b r a beobachtete 1850, daß es sich vorwiegend um rötlich-blonde Individuen handelte, die für Argyrien jeder Herkunft empfänglich waren. Frauen mit zartem Teint und Blondinen scheinen bevorzugt disponiert zu sein (K o e l s c h 1956).

K i n o (1905) beobachtete Argyrosen bei zwei Eheleuten. Er sah die Ursache für diese Fälle in einer die "reduzierende Kraft des Organismus begünstigenden Nahrung". Dieser hier angeführte Punkt ist eine weitere Aussage über die Reaktionsbereitschaft des Organismus.

Die Ausbildung einer Argyrose ist nicht zuletzt konstitutionsbedingt. In den Anamnesen verschiedener Argyrosefälle findet man Angaben über frühere Bleichsucht und Magenbeschwerden bzw. Magengeschwüre. K o e l s c h kommentiert die Angaben: "Man könnte sich vorstellen, daß durch derartige krankhafte Zustände die Resorption oder die Deponierung der resorbierten Silberteilchen begünstigt werden könnte".

Ein Nuancenwechsel des Hautkolorits in körperlich und psychisch bedingten Stress-Situationen, bzw. die Dunkelfärbung bei stärkerer Blutzufuhr fiel besonders älteren Ärzten, wie T e l e k y (1914) auf.

Das zu den übrigen Schwermetallen so abweichende Verhalten des Silbers, besonders die elektive Ablagerungsweise in den Organen, haben einige Autoren zu deuten versucht. In den Niederschlägen der Metalle Gold und Silber sehen G a u l und S t a u d (1935) eine physio-pathologische Disposition metallischer Elemente für Kapillaren und Blutgefäßsysteme. Sie gehen sogar soweit, den Grad oder das Ausmaß für die Empfänglichkeit oder die Proliferation des Bindegewebes und die gesteigerte metabolische und funktionelle Aktivität verschiedener Organe und Gewebe von einer größeren Dichte des Kapillarennetzwerkes mit einem größeren Begleitvolumen in Abhängigkeit zu bringen. Und S t e w a r t und P a r k e r (1926) stellen fest: Histologische Studien gefärbter und ungefärbter Gewebs- und Organteile lassen die Verteilung des Silbers in einem reziproken Verhältnis zur Verteilung des Kapillarsystems sichtbar werden

Die Ablagerung des Silbers, die in relativ langen Zeiträumen bei länger dauernder regelmäßiger Silberzufuhr erfolgt, bleibt zeitlebens unverändert (H e u b n e r 1939). K u g e l m e i e r (1936) versucht diesen von allen Autoren bestätigten Zustand so zu erklären: Durch den chemischen Abbau, besser durch den Umbau in eine organische Verbindung, wird eine Kumulierung des Giftes vermieden. Jedenfalls ist die unmittelbare Giftwirkung dadurch nur noch so gering, anzunehmen, daß sie nicht erfaßt werden kann.

U r b a n (1942) glaubt diese durch verschiedene Reduktionsvorgänge entstandenen argyrotischen Veränderungen an der Haut als Endzustände von Entgiftungsvorgängen erklären zu können. Und zwar haben

diese Reduktionen entsprechend der H o f f m a n n'schen Lehre von der "Esophylaxie der Haut" - 1930 aufgestellt - zum Ziel, das Silber aus seinen löslichen, also giftigen, in unlösliche Verbindungen überzuführen.

Diesen Ansichten stehen die in ihrem Artikel "Pathogenese und Klinik der Argyrose" gemachten Aussagen von H i l t n e r und S e i g e (1962) gegenüber: "Die bis jetzt vorliegenden Untersuchungen und Überlegungen lassen noch kein eindeutiges Prinzip erkennen, das die besondere Affinität des Silbers zu bestimmten Stellen des Organismus erklären würde. Es ist charakteristisch für die Eigenart des eingelagerten Silbersulfids, daß es in den körpereigenen Flüssigkeiten unlöslich ist, und keinerlei Umgebungs- und Fremdkörperreaktionen verursacht".

II. Symptomatik der Argyrose

Das klinische Bild der universellen Argyrose entwickelt sich allmählich - nach H i l t n e r und S e i g e (1962) tritt es erst in Erscheinung, wenn bereits ausgedehnte Silberablagerungen im Organismus stattgefunden haben. Gewöhnlich zeigen sich die ersten Erscheinungen am Zahnfleisch in Form eines grauvioletten "Saumes" (K u m e r 1935). Ein eigentlicher Zahnfleischsaum, wie bei der Bleivergiftung kommt jedoch bei der totalen Argyrie nicht vor (T e l e k y 1914, K o e l s c h 1956). Bald werden auch die Konjunktiven und Skleren - besonders

stark die Lidspaltengegend - und das Nagelbett ergriffen. Übereinstimmend werden seit F r o m m a n n (1859) die schiefrig-graue Verfärbung der Haut, da besonders die dem Licht ausgesetzten Stellen und die mit dünner Epidermis versehenen Hautteile wie Gesicht und Gelenkfalten, sowie die Schleimhaut erwähnt (J a h n 1894, D o h i 1908, K i n o 1909, H a r k e r und H u n t e r 1935).

Handteller sowie Fußsohlen und später entstandene Narben sind pigmentlos, selbst wenn in einem späteren Stadium die ganze Körperoberfläche grauschwarz koloriert ist (H e u b n e r 1934, K o e l s c h 1956, H i l t n e r und S e i g e 1962).

Differentialdiagnostisch ist bei argyrotischen Hautverfärbungen zu denken an: Arsen-Melanose, Hämosiderose, Hautveränderungen bei Pellagra. Als endogene Erkrankungen kämen infrage: Morbus Addison, Hämochromatose, Nephrosklerose, Melanosarkom, Sklerodermie, M. Gaucher, Akanthosis migrans, Porphyrie, Ochronose, Peutz-Jeghers-Syndrom. Nicht selten sind die oft als Argyrosen angeführten Zyanosen kardio-pulmonaler Genese (H i l t n e r, S e i g e 1962).

Bei lokaler Argyrie findet sich klinisch in typischen Fällen neben einer schmutzigbraunen Verfärbung der Hände und des Gesichts, am Auge eine bräunliche Lid- und Bindehautverfärbung. Neben den Konjunktiven sind auch die Schleimhäute der Nase am häufigsten verfärbt. Da ist besonders die regio respiratoria nasi mit ihrem hohen Flimmerepithel für die direkte Imprägnation des nasal eingeatmeten Silberstaubes geradezu prädisponiert (G o l d s t e i j n 1953). Sie stellt aus funktionellen Gründen deshalb den objektivsten

und zugleich empfindlichsten Gradmesser einer lokalen Argyrose dar. Neben den Schleimhautalterationen am Auge und der Nase sind solche der Mundhöhle, des Rachens und des Bronchialbaumes sowie der inneren Organe bei lokaler Argyrose wesentlich seltener zu beobachten (G r a u und W i n k l e r 1965).

G r ü n f e l d (1887 zit. bei H e u b n e r 1934), berichtet von argyrotischer Verfärbung des orificiums urethrae externum nach 1-jähriger Tripperbehandlung mit o,o8 %iger $AgNO_3$-Lösung. D w o r z a k (1934) erwähnt eine lokale Argyrie der portio vaginalis uteri und von Cervix-Polypen.

III. Pathologisch-anatomische Befunde

1. Makroskopische Befunde

Bei der selektiven Abscheidung des Silbers mit seiner Vorliebe für elastische Fasern (D o h i, K a n i t z 19o9) in gefäßreichem Gewebe werden bestimmte Organe mit besonders hohen Silberwerten angetroffen. Nach der Leber sind dies die Plexus chorioidei im Gehirn, in der Haut die membrana propria der Schweißdrüsen, weit weniger der Talgdrüsen, die Nierenglomeruli und die Mesenteriallymphknoten (S t o l m a n n und S t e w a r t 1962, K o n e č n y 1966).

Für einen Sektionsbefund bei einer Argyrose soll der von R i e m e r (1875) beschriebene Fall eines 43-jährigen Mannes beispielhaft stehen. Innerhalb von

26 Monaten hatte der Mann etwa 2o g Ag in Silbernitrattagesdosen von o,o5- o,o2 g zu sich genommen. Die plexus chorioidei waren dunkelschwarzblau in ihrer ganzen Ausdehnung, am Kehlkopf war die Schleimhaut blaßblau. Das Endokard, die Klappen, die Innenflächen der Arterien, besonders die Intima, waren graublau, die Intima der Lebervenen deutlich bläulich, weniger die der Pfortader. Die Serosa des Magens, Darms und Mesenteriums erschien grau. Mesenterial- und Retroperitonealdrüsen waren sowohl auf der Oberfläche, wie auf dem Durchschnitt dunkelgraublau. Die Schleimhaut des Magens, Duodenums und Jejunums war graubraun. In der Niere traten die Glomeruli als dunkle Flecken hervor, die Pyramiden waren schwarzbläulich gefärbt, die Intima der Nierengefäße undeutlich gefärbt, die Albuginea der Testes bläulich, das Parenchym schwärzlichgrau.

N e w t o n und Mitarbeiter (1966) machten über das Verhalten von ^{11o}Ag in den Organen Lunge und Leber folgende Aussagen: Die Lungenclearance für ^{11o}Ag war anscheinend innerhalb weniger Tage abgelaufen. Das ^{11o}Ag zeigte deutlich Spuren eines Niederschlages in der Leber. Man ermittelte eine biologische Halbwertszeit von cirka 5o Tagen für dieses Organ.

2. Feingewebliche Befunde

a) Allgemeines

In Anbetracht übereinstimmender Berichte in der älteren und neueren Literatur werden hauptsächlich wegen der verbesserten Nachweismethoden Befunde der letzten 3o Jahre erwähnt.

An der Haut zeigen sich die Epithelzellen immer silberfrei - außer bei externer Anwendung von Silberpräparaten - jedoch verläuft dicht unter der Epidermis ein dicker schwarzer Streifen von feinkörnigen Schwefelsilberablagerungen (K u m e r 1936) - histochemische Entfärbung mit KCN -. Das Pigment liegt immer in der untersten Schicht des rete Malpighii, auch ist es meist grobkörniger (H e u b n e r 1934). Die Silber-"Körnchen" sind besonders reich in der Kutis und Subkutis, in der glatten Muskulatur, in der Media der mittleren Arterien und Venen und in der Adventitia der kleinen Gefäße historöntgenographisch nachzuweisen (B r e i t e n e c k e r 196o). Nach Erfahrungen von S c h w a n d t und R i c h t e r (1964), die in einem Argyrosefall besonderes Augenmerk auf die Untersuchung der Haut richteten, erkennt man schon im ungefärbten Schnittpräparat die stärksten argyrotischen Veränderungen im Papillenbereich und der Basalmembran der Schweißdrüsen, sowie in einzelnen Gefäßwänden und Haarbälgen (der qualitative Silbernachweis wurde spektrographisch mit dem Zeiss-Spektrographen Q 24 erbracht).

In den bindegewebigen Anteilen der Haarfollikel, den Talgdrüsen, den homogenen Häuten der Balgdrüsen und besonders der Glashaut des Haares fand sich histochemisch eine starke Imprägnierung (N e u m a n n 1877) ebenso in der Wandung der Blutgefäße und den Musculi errectores pilorum (G a n s 1928). In den Eiweißdrüsen der Haut war überall die Grundmembran in den Knäueln stark versilbert. Die Ablagerungen hatten die Form regelmäßig eingelagerter kleiner Körnchen. Diese kamen viel seltener in den Ausführungsgängen vor (L e v e r 1954). Gerade von den Silberniederschlägen in der Haut, besonders in den Drüsen, existieren

in der Literatur Abbildungen, so in den Arbeiten von Arzt (1920), Habermann (1924), Gettler und Mitarbeiter (1927), Lever (1954).

In einer Untersuchung über Silberablagerungen bei großen und kleinen Schweißdrüsen an der Axillarhaut kamen Boersma und Baker (1948) zu dem Ergebnis: Bei Illuminierung im Dunkelfeld enthielt die Membrana propria der großen axillaren Schweißdrüsen weniger Silber, als das Bindegewebe um die kleinen Knäueldrüsen. Bekanntlich sind bei den kleinen Knäueldrüsen die Anteile der elastischen Fasern größer.

In einem von Holzner (1956) veröffentlichten Argyrosefall zeigte die Haut keinerlei Verfärbung. Es konnten jedoch mikroskopisch - auf dem Weg der Entfärbung mit KCN-Lösung - in der Membrana propria der Schweißdrüsen, in der Basalmembran der Talgdrüsen und in der Haarwurzelscheide Silber-"Körnchen" in geringer Menge festgestellt werden.

Die gleiche Entdeckung machten Firth und Harrison schon 1924. Sie schlugen deshalb vor, primär immer nach Ablagerungen in den Schweißdrüsen zu suchen, um einem diagnostischen Irrtum zu entgehen. Firth und Harrison wiesen das Silber histochemisch mit Kaliumferricyanid und Natriumthiosulfat nach.

Bei einer Argyrie der Augen, die meist exogen (Larsen 1927, Remler 1958) durch Silberaufnahme vom Bindehautsack her, aber auch durch Resorption nach peroraler Silberaufnahme oder per inhalationem erfolgen kann (Koelsch 1956),

zeigt sich gewöhnlich eine Verfärbung der Konjunktiva. Nach R o s e n (195o) tritt diese besonders bei allgemeiner Argyrose auf, während ein Befall der Cornea besonders bei lokaler Argyrie erfolgt. Die endogene Entstehung letzterer ist nach der Mehrzahl der Autoren eine große Seltenheit. Zwei Mitteilungen gibt es hierzu: In dem Fall von D u k e E l d e r kam es hauptsächlich zu Ablagerungen in der Linsenkapsel. S e c r e t a n und M o n t m o l l i n (1965) berichten von einem Arbeiter, der bei der Versilberung von Tafelbesteck auf haematogenem Weg zu einer Augen-Argyrose gekommen ist.

Allgemein findet man bei der Augenargyrose zuerst Silberniederschläge in der Bindehaut; nach 7 - 8 Jahren in der Hornhaut. R e m l e r (1958), der die Entstehung von Berufsargyrosen erforschte, hält die Entstehung einer Augenargyrose auf endogenem Wege für weitgehend ausgeschlossen.

Der Befall der elastischen Membranen auch an der Cornea (K n i e s 188o) bestätigt die Affinität des Silbers zu elastischen Geweben (V i r c h o w 1872, N e u m a n n 1877, R i e m e r 1875, J a h n 1894, E w i n g 1912, A l t 1912).

L a r s e n (1927) stieß bei Silbernitratarbeitern auf eine Silberpigmentierung auf den Membranen der Cornea, in den Gefäßwänden der Conjunktiva, im Ciliarkörper und in der Retina. Der Niederschlag des Silbers erfolgt ausschließlich zwischen den Gewebselementen (L a r s e n 1927). Über intracelluläre Niederschläge bei Menschen berichten nur J u n g e (1859) und L o e w (1884). S t e i n d o r f (1927) stellte bei Arbeitern, die lange Silbereinwirkungen ausgesetzt waren, eine Trübung der Linsenvorderkammer fest.

Neben der Argyrosis der Konjunktiva und Cornea berichten Loewenstein (1941) und Nonnenmacher (1950) über eine solche des Tränensackes. Das von Alt (1912) vorgefundene Silber im Epithel der Konjunktiva dementierte Loewenstein (1941) in seinem Fall sowohl für die Bindehaut wie den Tränensack.

Bei der gewerblichen Argyrose liegt Silber immer in den tiefsten Schichten der Lamina elastica posterior. Dabei gehen die Beobachtungen auseinander, ob es in oder direkt vor der Descemet-Membran liegt (Velhagen 1953).

Harker und Hunter (1935) machten auf den Befall der Descemetschen Membran selbst aufmerksam.

b) Verdauungstrakt

Im allgemeinen kommt es bei universeller Argyrose kaum zu Veränderungen in der Mundhöhle - ausgenommen die häufig als erste Argyroseanzeichen genannte grauschwarze Fleckung des Zahnfleisches - , auch nicht im Bereich des Pharynx und des Oesophagus, es sei denn, die Argyrose käme durch Trinken von Silberlösungen oder Pinselungen zustande. Über einen solchen Fall berichtet Konečny (1966).

In der Kapillarwand, der Arteriolenwand und auch in der Intima und Muskularis der Gefäße, vereinzelt auch zwischen den Zellen des Muskelgewebes der Speiseröhre, sind feinkörnige, schwarze, silberne Partikelchen wahrnehmbar. Deutliche Argyrosezeichen finden sich in Retikulumzellen um die Gefäße herum und in Lymphknoten nahe der Aorta.

Erwähnenswert sind die histologischen Befunde von G r ä f f (1932), die er bei der Untersuchung eines Zahnes von einem argyrotischen Patienten erhoben hatte. Der Zahn zeigte besonders starke Silberablagerungen, auch in grobkörniger Form im Gebiet der Odontoblasten, von hier aus in sehr zahlreichen Gruppen von Dentinkanälchen in anscheinend feinerer Verteilung schmelzwärts ziehend. (Der Silbernachweis wurde mikroskopisch durchgeführt.)

Spärlich, wenn überhaupt, ist neben der Zunge, weichem Gaumen, Epiglottis, Kehlkopf und Oesophagus auch der Magen pigmentiert, (T o b l e r (1922), histologisch).

Besonders deutlicher Niederschlag ist im Dünndarm und den mesenterialen und retroperitonealen Lymphdrüsen (H e u b n e r 1932) nachzuweisen. Der Darm zeigt mitunter schon von außen, wie bei dem von C r i s p i n 19o9 mitgeteilten Fall eines 18-jährigen Mädchens, in dem die Därme, anläßlich einer Appendektomie beobachtet, eine graubläuliche Verfärbung als Folge einer längeren Kollargoleinnahme aufwiesen, eine blaßrötlich-blaugraue Färbung. Auf der Höhe der Schleimhautfalten, teils auch in den Faltentiefen, findet man zahlreiche punkt- und streifenförmige, grauschwarze, metallisch glänzende Pigmentkörnchen (R e u t e r , L i e b , W e y r i c h 1938). Ähnliche Bilder zeigen die Schnittflächen der Mesenterialdrüsen und besonders die Media der kleinen Darmarterien (K o e l s c h 1956).

c) Respirationstrakt

Im Respirationstrakt fand sich im Bindegewebe der glatten Muskulatur (H e u b n e r 1934), besonders im Perichondrium der Trachealknorpel (T o b l e r 1922, K o n j e č n y 1966) und am Bronchialknorpel, sowie im elastischen Gewebe der Lunge (T o b l e r 1922) Silber abgelagert.

Das über 4o Jahre lange Inhalieren metallischen Silbers bei Silberveredlern, die dabei "rouge", ein Eisenoxyd zur Silbernachpolitur verwendeten, wurde von Mc L a u ghl i n und Mitarbeiter (1945) für eine feingranulierte Pigmentierung der Lamina elastica der Lungenarterien und der elastischen Fasern der Alveolarwände als auslösender Faktor angesehen. (Der Nachweis in den Lungenschnitten erfolgte histochemisch.)

Eine Argyrose des Respirationstraktes, begleitet von einer allgemeinen, generalisierten ist 1958 von M o n t a u d o n bei zwei Silbernitratherstellern beschrieben worden. Die Nasenschleimhaut zeigte eine beidseitige symmetrische Imprägnierung an den Wänden der mittleren und oberen Region. In einem weit fortgeschrittenen Fall sah man im Bronchoskop: Isolierte Plaques einer Pigmentierung an den Teilungsstellen der Trachea und der Bronchien, sowie gleichmäßige Zonen einer graugelben Verfärbung rund um die Orifizien der kleinen Bronchien; die mittleren blieben frei. Bioptisch zeigte die nasale Mukosamembran eine Ablagerung im subepithelialen Gewebe. Dicht beladen waren die Basalmembranen des Zylinderepithels und der seromukösen Drüsen, die sich längs der Lymphgefäße ausbreiteten. Die Bronchialschleimhaut wies ebenso Niederschläge in der Basalmembran auf. Es zeigte sich

außerdem eine schuppige Metaplasie, jedoch mit viel geringerer Phagozytose als in der Nasenschleimhaut.

S e c r e t a n und M o n t m o l l i n (1965) berichten von argyrotischen Flecken an Nasen- und Bronchialschleimhaut bei 6 Patienten, die Tafelbesteck versilberten.

d) Gefäße

Ablagerungen in spärlicher Menge fanden sich in der gequollenen Grundsubstanz der Subintima und in der benachbarten innersten Mediaschicht der Aorta (H o l z n e r 1956). Die Arterien kleinen Kalibers und die Arteriolen sind nach K o n j e č n y (1966) besonders in der Membrana elastica interna befallen. H o l z n e r fand den reichsten Niederschlag an sklerosierten Stellen der Aorta, K o n j e č n y dagegen erwähnt, daß gerade die sklerotisch veränderter Stellen der Arterien und Arteriolen geringere Silberablagerungen zeigen.

e) Innere Organe

Im Herzmuskel, außen den Muskelfasern angeschmiegt, sowie im Interstitium, Endo- und Perikard waren leichte Silberverfärbungen nachweisbar (H e u b n e r 1934). Im Gehirn fand H e u b n e r (1934) Silberpigment in der Dura mater in Form kleinster staubartiger Teilchen gleichmäßig verteilt. Die Adergeflechte

Plexus Chorioidei, fallen durch ihre besonders intensive Verfärbung auf. Ihr Befall wird neben dem der Niere, Leber, und Haut am häufigsten in den mikroskopischen Befunden bei Argyrosefällen erwähnt.

T o b l e r (1921) nennt reichliche Silberpartikelchen in der Schilddrüse, besonders im lappigen Anteil des interfollikularen Bindegewebes, J a h n (1894) in der Kapsel und den Basalmembranen der Follikel sowie in der membrana propria der Drüsenacini der Mamma.

In der Wand von kapillaren Milzvenen, den Zentral- und Pinselarterien, sowie vereinzelt auch in Retikulumzellen - innerhalb dieser Zellen stets von einem hellen Hof, anscheinend einer Vakuole des Protoplasmas umgeben - fand H o l z n e r (1956) Silberabscheidungen. T o b l e r (1921) traf nur spärliche Niederschläge in der Milz, da in Kapsel, Trabelkelsystem, im Hilusbindegewebe und der Wand der kleinen Arterien, den Nebennieren und im Pankreas. R i e m e r (1875) hingegen konnte in den Drüsenzellen des Pankreas kein Silber vorfinden. Er berichtet aber über massenhafte Ablagerungen in der Membrana propria der Ausführungsgänge.

In quergestreifter Muskulatur, Nerven, Knorpel und Knochen waren keine Silberkörnchen festzustellen (F r o m m a n n 1859, R i e m e r 1875, N e u m a n n 1887, B l a s c h k o 1886, J a h n 1894, L e w i n 1886, K i n o 1909, K u n z e, S c h w a n d t 1967).

Reich an Silber ist dagegen der Uterus, speziell dessen Gefäße (D o h i 1908), auch die Gefäße der Tuben und Ovarien zeigen ziemlich dichte Niederschläge.

M o s l e n e r (1899) berichtet über ganz leichte graue Verfärbung der Uterus- und Vaginalschleimhaut, sowie des Stromas der Ovarien. Mikroskopisch sah er im Bindegewebe subepithelial an der Vaginalschleimhaut einen Strang feiner Silberkörnchen, ebenso in der Muskulatur verstreut, im Ovar einen breiten Silberstreifen zwischen äußerster Zone der Rindensubstanz und der Tunica albuginea.

Am Hoden war Silber in der Membrana propria der Hodenkanälchen, ferner in der Tunica albuginea und Tunica vaginalis propria festzustellen (H e u b n e r 1934). Bei K o n j e č n y (1966) gehörte der Hoden zu den Organen, in welchen die Argyrose am deutlichsten ausgeprägt war.

Unter dem geschichteten Epithel befand sich im Ureter eine außerordentlich dichte Ablagerung (D o h i 1908).

J a h n (1894) fand in der Blase nur spärliche Pigmentkörnchen im Schleimhautbindegewebe und deren Muskularis, ferner verstreut in der Muskularis der Prostata.

Die Hauptmenge des Silbers ist in den Nieren und in der Leber abgelagert, nicht zuletzt wegen ihrer Funktionen (R e u t e r et al. 1938):

Ein charakteristischer Niederschlag fand sich in Form feiner Granula in den Basalmembranen der glomerulären Kapillaren, den Perizyten und seltener im Epithel der B o w m a n'schen Kapsel (P u t z k e 1966), in der Basalmembran der Rinden-, etwas stärker auch der Markkanälchen (H o l z n e r 1956); am stärksten in der Membrana propria der Henle'schen Schleifen (H e u b n e r 1934).

In der Leber war es für K o n j e č n y (1966) interessant, nur die kleinen Kaliber der Portalvenen befallen zu sehen. H o l z n e r (1956) erwähnt Abscheidungen im Bereich der Periportalfelder. Bei Untersuchungen seines Leberpunktates fand P u t z k e (1966) Silberniederschläge in Kapillarwandung und Pericyten der Glisson'schen Felder und in einzelnen Granula nahe der Sinusoidwand der Hepatozyten. Elektronenoptisch boten sich drei Formen unterschiedlicher Größe und verschiedenartig struktuierte Protoplasmaeinschlüsse, sowie hyaline oder feingranulär umgewandelte Cristae von Mitochondrien.

IV. Kasuistik

Stellvertretend für die vielen Veröffentlichungen aus der Kasuistik zur Argyrose sollen zunächst einige Fälle wegen ihrer Seltenheit oder ihrer Kuriosität, dann solche, die wegen ihrer Aktualität interessant sind, zitiert werden.

Nach L e w i n und G u i l l e r y (1913) sei eine Argyrie der Konjunktiva bei einem Mann beobachtet worden, der sich Bart und Haare 25 - 3o Jahre lang mit Silbernitrat färbte. R o s e n (195o) berichtet über den Fall eines Zahnarztes, Durch jahrelangen Kontakt mit Silberamalgam kam es bei ihm zu einer Argyrosis der Augen. Die Konjunktiva blieb ohne Silberablagerungen, beide Corneae hatten einen schiefrig blauen Ring mit einer schmalen metallischen Scheibe in der Vorderkapsel der Linse.

Ganz eigenartig ist der von R a b u t, L e r o y und

R a m a k e r s (1951) veröffentlichte Fall. Es handelt sich um einen 25 Jahre alten Photographen mit totaler Argyrie. Um sich das Rauchen abzugewöhnen, hatte der Mann dauernd silberhaltiges Photopapier in den Mund genommen und darauf herumgebissen.

Zu einer akzidentell vorgekommenen Implantation von Silberamalgam in die Gingiva und sogar in die Wangenschleimhaut veröffentlichten C o o k s e y, B e l l und N i c k e l (1952) die charakteristischen histopathologischen Veränderungen: In Alveolen, oder in der Gingiva nach Zahnextraktionen, an Stellen der Interdentalpapillen oder an Zahnlücken fanden die Autoren histologisch bei starker Hämatogen-Eosin-Einwirkung subepidermal dunkelbraune Pigmentierungen aus fadenförmigen Strukturen, die einem Pilzgeflecht glichen.

Den eigentümlichen Fall einer generalisierten Argyrose mit den typischen Beeinträchtigungen an Mund- und Wangenschleimhaut, proximalen Fingernagelabschnitten und im Dunkelfeld nachgewiesenen Silberpartikelchen der Haut, besonders rings um die Schweissdrüsen, stellt M u m f o r d (1959) vor. Sein Patient war 1955 vier Monate lang in einer königlichen Waffenfabrik als Inspektor von Wasserproben, die mit einer Silbernitratlösung gekennzeichnet wurden, tätig.

G e t z und D e m i n g (1954) berichten über den Fall einer lokalisierten Argyrose der Harnblase. Bei der Literaturdurchsicht fanden sie nur einmal eine Argyrose dieser Art. B l u m (1913) stellt sie in der Wiener Klin. Wschr. 26, (1913) zur Diskussion. Zystokopisch sah man eine Mukosa mit Veränderungen, die wie Bartstoppeln aussahen. Der mikroskopische Befund sah im Gegensatz zu dem sonstigen Bild bei generalisierter

Argyrose folgendermaßen aus: feinkörniges Pigment lag in Klümpchen innerhalb des Oberflächenepithels zwischen den Zellen gelagert. (Als Nachweis diente die Pigmentfärbung mit Weigerts Borax, einer Kaliumferricyanid-Lösung).

M e n d e n (1961) trägt den Fall eines Sonderlings aus der Psychiatrischen Klinik Düsseldorf vor. Der Betreffende hatte in de Pubertätszeit eine schizophrene Psychose durchgemacht. Unter anderem behandelte sich der Mann in den Jahren 1933/34 mit der Lösung von 4o Höllensteinstiften, die er nach und nach in kleinsten Mengen trank. Als Folge davon stellte sich schon 1935 die typische schiefergraue Verfärbung der Haut ein. In seinem Fall fielen ganz besonders die intensiven Entstellungen an der Haut der Schläfen und hinter den Ohren auf.

Weiter seien einige Beispiele für Argyrose, die durch die heute noch vielfache Verwendung von Silbermitteln, besonders des Silbernitrates und Silbereiweißes in der Hals-Nasen-Ohrenheilkunde, der Augenheilkunde, der Chirurgie und nicht zuletzt der Inneren Medizin zustande kamen, genannt.

R i c h t n e r und S j ö b e r g (1942) berichten über einen 24-jährigen Patienten, der nach 3-jähriger Neoprotisil (Silbereiweißpräparat zum Eintropfen in die Nase)-Behandlung eine Argyrie mit den typischen Anzeichen bekam.

Nach 2-jähriger Einnahme von 1o %igen Argyrolnasentropfen entwickelte sich bei einer Frau eine Argyrose. Zunächst stellte man bei ihr wegen eines gleichzeitig vorhandenen systolischen Klappenfehlers und einer Atem-

insuffizienz die Fehldiagnose Zyanose (S m i t h und W a t s o n (1954).

In dem von B o u c h e und M e r i g u e t (1957) berichteten Fall eines Mannes, der mehr als 1o Jahre wegen chronischer Obstipation der Nase und ständig leichten Katarrhs Argyrol alle 2 Tage genommen hatte, wurde wegen der Hautpigmentierung an M. Addison, eine Leberzirrhose und auch an eine Riehl'sche Melanose gedacht.

Ein regelmäßiges Einträufeln von Targesintropfen wegen Entzündungs- und Reizzuständen am Auge verursachte eine Argyrosis der Bindehaut, des Tränensacks und einiger Stellen des umgebenden Knochenperiosts an der Maxilla (N o n n e n m a c h e r 195o). Der Verfasser vermerkt extra: "Bei längerem Gebrauch von Silberpräparaten - Argentum colloidale, Protargol, Argyrol, Dulcargan, Targesinlösung - als Bindehaut- und Hornhauttherapeutikum kommt es sehr häufig zur Argyrose."

M ø l l e r führt 1955 den Fall einer Argyrose an, die durch mehrjähriges Halspinseln mit $AgNO_3$ ausgelöst wurde. Der Silbernachweis wurde emissionsspektrographisch durch die für Ag typischen Emissionslinien 3281 Å und 3383 Å erbracht.

Die Argentinier Z u b i z a r r e t a, C o r d e r o und V i v o t n i (1959) präsentieren den Fall mit einer lokalisierten Argyrie in der Nasal- und Pharyngealmukosa infolge längeren Einnehmens von Protargoltropfen.

Mit dem von B i e b e r (1957) vorgestellten Fall einer 54-jährigen Pariserin ist die Argyroseart genannt, die trotz vielseitiger Warnung, wohl heute noch

am meisten vorkommt. Die Frau hatte innerhalb zweier Jahre gegen ihre Verdauungsstörungen etwa 15o g Silber als 1,5 %iges $AgNO_3$ in Körnchenform eingenommen.

P i e t s c h (1964) macht Mitteilung von dem Fall einer 38-jährigen Patientin, die seit 12 Jahren 2-3 Targesin-Rollkuren jährlich durchgeführt hatte und dadurch eine Argyrosis universalis davontrug.(Aus Fundusbiopsiematerial konnte mit konz. KCN-Lösung der Nachweis geführt werden, außerdem waren im Dunkelfeld Silberablagerungen in der Submukosa festzustellen).

Die von F r a n k e n und L a n g h o f (1964) gemachte Beobachtung einer universalen Argyrose bei einer 36-jährigen Patientin, die wegen ungeklärter Oberbauchbeschwerden seit etwa 12 Jahren Targesin einnahm, soll darauf aufmerksam machen, daß derartige Rollkuren nur nach Klärung der Diagnose und unter ärztlicher Kontrolle erfolgen dürfen.

Da die Argyrose eine vermeidbare, aber leider irreversible Arzneimittelschädigung ist, halten es S c h w a n d t und R i c h t e r (1965) für angezeigt, einen kasuistischen Beitrag zu diesem Krankheitsbild zu veröffentlichen. In ihrem Fall handelt es sich um eine ausgeprägte Argyrose bei einem 63-jährigen Mann als Folge einer jahrelangen Rollkur mit Silberpräparaten. Es werden hier besonders die histologisch feststellbaren Hautveränderungen herausgestellt.

In manchen Kliniken, vor allem in Amerika, wird heute o,5 %ige Silbernitratlösung zusammen mit Antibioticis und Elektrolytersatz bei Verbrennungen 2. und 3. Grades als Antiseptikum gegeben.

Die besondere Wirksamkeit des Silbers gegen Ps. aeruginosa, Pr. supp. Staph. aureus und Coliform. bacill. konnten im Versuch sichergestellt werden (M o y e r 1965, C a s o n 1966). Leider steigt bei dieser Therapie der Silbergehalt in Organen und Körperflüssigkeiten. C a s o n (1966) stellt dazu fest: "Die zur Verfügung stehenden Werte zeigen, daß der Silberniederschlag in den Organen nach dieser Therapie niedriger ist, als in den Organen von Patienten mit sonstigen Argyrosen".

Das Hauptanliegen B a d e r s (1966) in seiner Studie über die Silberablagerungen in Organen nach Brandwundentherapie ist, darauf hinzuweisen, daß durch die verdünnten Silberlösungen Silberablagerungen im Kreislauf und in überraschend großem Ausmaß Organablagerungen hervorgerufen werden, und zwar schon bei kurzzeitiger Behandlung.

V. Die Frage des Krankheitswertes der Argyrose

Die Eingliederung der Argyrose in die Reihe der chronischen Schwermetallvergiftungen, noch mehr ihre Anerkennung als Krankheit, fällt heute genau so schwer, wie zu der Zeit, als die ersten Argyrosefälle zu Ende des 19. Jahrhunderts in der Literatur beschrieben wurden.

Die weithin herrschende Meinung über die chronische Silberbeinträchtigung geht deutlich aus den folgenden Äußerungen hervor: Im Gegensatz zu den Auswirkungen bei Tieren sind beim Menschen Allgemeinwirkungen durch Silber unbekannt. Das einzige resorptive Symptom, das

beobachtet wurde, ist die Argyrie.- Argyrie ist irreversibel, aber von keinerlei Vergiftungserscheinungen begleitet (P o u l s o n 1925); oder: Während im Tierreich als Folge der Ag-Vergiftung Lähmungen sowie wahrscheinlich zentral bedingte Störungen der Atmung und Herztätigkeit beobachtet wurden (H o l s t e 1926), sind sichere auf die Argentummedikation allein zu beziehende Störungen, beim Menschen in letzter Zeit nicht anerkannt worden (K u g e l m e i e r 1936).

Nach U r b a n (1942) habe sich Silber als weitgehend ungiftig für den menschlichen Organismus erwiesen. Bei langdauernder Zufuhr entstehe häufig die als Argyrosis bezeichnete Verfärbung von Haut und innerer Organe.

Bei der örtlichen und totalen Silberimprägnierung, der Argyrie, liege populär gesagt, in den leichteren Fällen lediglich ein Schönheitsfehler, in den schweren Fällen eine gewisse Entstellung, aber ohne eigentlichen Krankheitswert und ohne Erwerbsminderung, vor. Vom arbeitsmedizinischen Gesichtspunkt aus handele es sich hier um sog. "Berufsstigmata" (K o e l s c h 1956; K o e l s c h macht keinen Unterschied zwischen Argyrie und Argyrose). Die Argyrose falle äußerlich auf, klinische Symptome seien nicht zu befürchten (H e n n i n g 1958).

Es sei charakteristisch für die Eigenart des eingelagerten Silbersulfids, daß es in den körpereigenen Flüssigkeiten unlöslich sei und keinerlei Umgebungs- und Fremdkörperreaktionen verursache. Dadurch unterscheide es sich auch von anderen Schwermetallablagerungen, und es erscheine somit gerechtfertigt, eher von Speicherung als von einer Silberintoxikation zu sprechen (H i l t n e r , S e i g e 1962).

Einige Autoren denken anders:

Selbst wenn es sich bei der Argyrose auch nicht um eine chronische Silbervergiftung, einen Argyrismus, sondern um eine kosmetische Schädigung ohne Allgemeinerkrankung handelt (F u h n e r 1943, P o u l s o n 194o), so bewirkt der Argyrosekranke, wie C u r s c h m a n n (1937) treffend bemerkte, infolge seiner verunstalteten und etwas unheimlich erscheinenden Hautverfärbung, meist die neugierige Teilnahme seiner Mitmenschen. S c h w a n d t und R i c h t e r (1956) stimmen mit K l e i n e - N a t r o p p (1963) überein, daß "unästhetische Erscheinungsformen der Gestalt und kosmetisch störende Veränderungen des Exterieurs das soziale Wohlbefinden des einzelnen erheblich beeinträchtigen können".

Wenn man auch nicht an der Argyrie stirbt, so mit ihr, wegen der Silberimprägnation. Sie zeigt sich in einer Melanodermie und der durch Argyrose verursachten Cyanodermie. Diese Beeinträchtigung des Integuments ist eine unästhetische, dauerhafte Dermatose, die einen Zustand des ständigen Aufsehenerregens und der Kuriosität darstellt, der letzten Endes eine verhängnisvolle Rückwirkung auf die Psyche ausübt (R a m o n d 1946).

Darüberhinaus sind aber Argyrose-Fälle mit Krankheitssymptomen oder pathologisch-anatomisch ermittelten Veränderungen an Organen beschrieben worden.

1. Allgemeinsymptome

Bei B r e s g e n (1872) klagte ein Patient, der sich durch jahrelanges Bartfärben mit Höllensteinlösung eine Argyrose zugezogen hatte, über allgemeine Abgeschlagenheit, Eingenommenheit des Kopfes mit Gedächtnisschwäche, Schmerz im Hinterkopf und chronischem Magen- und Darm -

katarrh. Nach Weglassen des Färbens verschwanden mit Ausnahme der Gewebspigmentierung, alle Krankheitsphänomene bei dem Zweiundsechszigjährigen.

Die bei chronischer Silbervergiftung durch Höllenstein zuweilen angegebenen Nebenerscheinungen wie Darmreizung, Nervenschwäche usw. können auch auf interkurrenten akuten Reizungen beruhen (M a y e r 1909).

K u n z e, M u l d e n h a u e r und F i e d l e r (1961) konnten bei einer Patientin deutliche Allgemeinerscheinungen im Sinne einer Metallintoxikation feststellen. Die Beschwerden, die sich in Herzklopfen, Luftknappheit, Enge im Brustkorb, Schwitzen, Abgeschlagenheit und Appetitlosigkeit, die zu deutlichem Gewichtsverlust führte, äußerten, schwanden nach Wegfall der Silberzufuhr. Laut Angabe der Patientin sei in den 2 Jahren, da sie Mundpinselungen mit 5 %iger $AgNO_3$-Lösung durchführte, die Achselbehaarung völlig und das Kopfhaar so weit ausgegangen, daß sie keinen Nackenknoten mehr binden könne.

G r a u und W i n k l e r (1965) hatten Gelegenheit, die Belegschaft einer Silbernitratfabrik bezüglich des Vorkommens und der Symptomatik lokaler Argyrosen zu untersuchen. Jeweils ein Drittel aller Untersuchten klagte über Augenbrennen und gehäuftes Tränenträufeln (7 Fälle), über Brennen und Kitzeln der Nasenschleimhäute (7 Fälle) und verstärkte Ermüdungserscheinungen (8 Fälle). 3 Arbeiter gaben rezidivierende Magenbeschwerden, 2 weitere mangelnde Libido an. Nur 7 Arbeiter (33 %) waren völlig beschwerdefrei, darunter solche, die eine kurze Betriebszugehörigkeit oder nur geringe Ag-Exposition aufwiesen. Bei 33 % aller Untersuchten lagen durch-

aus glaubbare, organtypische Beschwerden seitens der Augen und der Nase vor. Zu deren Auslösung waren eine kritische Ag-Mindesteinwirkungsdauer von 6-8 Jahren und die individuelle Empfindlichkeit nötig. Es gab jedoch auch Personen, mit zum Teil bis zu 15-jähriger Betriebszugehörigkeit, die zwar argyrotische Nasenschleimhautveränderungen hatten, sonst jedoch völlig beschwerdefrei waren. Die Verfasser vermuten in den Beschwerden, wie den Cephalgien, Gastralgien, Störungen der Libido oder Ermüdungserscheinungen eine mögliche Mitbeteiligung innerer Organe auf dem Boden einer universellen Argyrose. Entsprechend der auffällig gehäuften Organsymptomatik bei lokaler Argyrose scheint dieser nach dem Untersuchungsergebnis doch ein gewisser Krankheitswert zuzukommen (G r a u, W i n k l e r 1965).

2. Symptome von seiten des Kreislaufs, des Herzens und des Gefäßsystems

Bei der Obduktion der Leiche eines 18-jährigen Mädchens, das wegen eines Magengeschwürs lange Zeit mit Silbernitrat behandelt wurde, fand v. K a h l d e n (1894) hochgradige, histologische Veränderungen in der Niere im Sinne einer Degeneration. "Es besteht eine weitgehende Ähnlichkeit zwischen der Lokalisation des Silbers und derjenigen der amyloiden Degeneration der Niere. So wird da manchmal der Glomerulus allein erfaßt und zwar im Gefäßwandteil. Häufig kommt gleichzeitig Degeneration der Vasa afferentia vor. Am meisten gleicht sich das Verhalten im Befall der Marksubstanz, die fast immer bei starker Amyloi-

dose wie regelmäßig bei Argyrie betroffen ist".

K n a c k (1933) teilte den Fall eines 48-jährigen Beamten mit Argyrose mit. Dieser Patient stand 35 Jahre lang, mit Unterbrechung, in magenärztlicher Behandlung. Dabei nahm er etwa 9 g $AgNO_3$ ein. Er klagte über heftige Schmerzen in der linken Brustseite und bei starker Anstrengung über Anfälle von Herzversagen. Die Verfärbung seiner Haut wurde als Blausucht diagnostiziert.

Das normale Blutbild und das Fehlen krankhafter Herzveränderungen bei der Untersuchung brachte eine Abänderung der Diagnose von Cyanose in Vasoneurose. Dieses Krankheitsbild ist nach Meinung von K u m e r (1935) nicht als Folge einer Vergiftung aufzufassen. K n a c k läßt die Möglichkeit offen, daß die Vasoneurose - falls sie primär vorhanden war - als konstitutionelles Moment das Auftreten der Argyrose begünstige. Ungeklärt blieb auch die festgestellte Albuminurie bei dem Patienten.

Die lokale oder eine generalisierte Imprägnierung der Gewebe mit Silber führt gewöhnlich nicht zu einer erkennbaren Störung der Gesundheit; B r o w n i n g (1961), K i n o (1909) und G e t t l e r, Rhoads und W e i s s (1927) jedoch haben der Argyrie noch eine Nierenbeteiligung mit konsequenter Gefahr der Arteriosklerose zugeschrieben. Sie fanden in ihren Fällen, daß die Ablagerungen in der Niere mit sekundärer Arteriosklerose verbunden sind.

Die bei ihrer,mit Targesin-Rollkur behandelten, 38-jährigen Patientin festgestellten, pathologischen Befunde: Rechtsherzinsuffizienz bei Thoraxdeformierung (Herz: Frequenz 96/min, 2. Ton über Spitze und pulmonalis akzentuiert, protosystol. Geräusch mit p.m. an der

Spitze. Sternalmark: ziemlich zellreiches Punktat, Erythropoese an der oberen Norm, Myelopoese im ganzen nach links verschoben, Serumeisen anfangs 52, später 92 γ %. Ophtalmoskopischer Befund: blasser Augenhintergrund) sind nach Hiltner und Seige (1962) als unabhängige Nebenbefunde zu werten.

Die Patientin von Schwandt und Richter (1965), die das Vollbild der Argyrose nach 12-jähriger Targesinbehandlung aufwies, zeigte im EEG Abweichungen von der Norm: Es bestanden ausgeprägte paroxysmale Störungen, die vor allem beiderseits in der frontotemporalen Region hervortraten. Im Hinblick auf das normale Pneumencephalogramm und das Liquordifferenzialbild (Monocyten und deren Reizformen) könnte man die krankhaften Befunde mit der Argyrose in Einklang bringen (Wiczorek 1965).

Die häufigen Silberablagerungen in Gefäßwänden ließen vermuten, daß hierdurch eine Hypertonie ausgelöst werden könne. Dies wurde jedenfalls bei Ratten im Experiment anhand eines hypertrophierten linken Ventrikels angenommen (Olcott 1950). Beim Menschen liegen gesicherte Beobachtungen von gehäufter Hypertonie infolge Argyrose nicht vor (Kunze und Schwandt 1957).

3. Leberschäden

Es ist wichtig darauf zu achten, ob primär ein Leberschaden, oder primär eine Argyrose bestand. In einem von Rumpel (1913) geschilderten Fall einer Pseudosklerose (Westphal - Strümpel) kam es in der Pubertätszeit zu psychisch-neurologischen Symptomen,

sowie zu Diabetes mellitus und Argyrose. Die wahrscheinlich durch Lues congenita bedingte Leberstörung war nach R u m p e l s Meinung der auslösende Faktor für alle weiteren Krankheiten. Die Mißbildung, oder die partielle Insuffizienz der Leber bewirkte eine Fehlsteuerung im Coeruloplasmin-Kupfer-Kreislauf und damit die Degeneration des Linsenkerns und eine weitere in der Leber. Durch die Leberveränderung ist auch eine Beeinträchtigung in der Entgiftungs- oder Exkretionsfunktion denkbar. So wäre es möglich, daß das normalerweise durch Nahrung oder Gebrauchsgegenstände in den Körper gekommene Silber, auf dem Hauptweg über die Leber, Galle und Faeces nicht wieder eliminiert würde. Die unausbleibliche Folge wäre, eine nach Jahren sich ausbildende Argyrose. Bei der Patientin konnte kein Kontakt mit einem Silbermittel in Erfahrung gebracht werden.

4. Veränderungen im Respirationstrakt

Eine Kombination von Argyrose und Siderose beschrieb Mc L a u ghl i n (1945). Dabei handelte es sich um 4 Silberpolierer, die 2o - 4o Jahre Silberwaren mit Eisenoxyd poliert hatten. Abgesehen von der allgemeinen Versilberung der Haut hatte hier auch Husten mit rotem Sputum vorgelegen. Bei Radiographien der Brust fanden Mc L a u g h l i n und Mitarbeiter das Eisenoxyd und den Silberstaub in den Lungen. Deren Ablagerungen riefen punktförmige bzw. netzartige Schattierungen hervor, die jedoch mit keinerlei physikalisch erfaßbaren Funktionsbeeinträchtigungen einhergingen. In einem Fall, der zur Nekropsie kam, war ein

Emphysem, jedoch keine Fibrose feststellbar.

B a r r i e und H a r d i n g (1947) hatten Gelegenheit, die Krankengeschichten von 4 Silberveredlern, die jahrzehntelang Eisenoxyd- und Silberstaub ausgesetzt waren, zu veröffentlichen. Sie stellten folgenden Lungenbefund fest: Der inhalierte Silberstaub hat ganz deutlich eine große Affinität zur Elastica der Alveolarwand und der kleinen Pulmonalgefäße. Die große Menge an elastischem Gewebe erklärt wahrscheinlich das ungewöhnliche Verhalten des Silbers, sich nicht in der Haut und den Nieren abzulagern, den Organen, in welchen sich sonst das Metall niederschlägt, wenn eine Argyrose über den Weg des Verdauungstraktes entsteht. Bei allen vier Untersuchten fand sich ein beträchtliches Emphysem. Der Zusammenhang, den man zwischen dem Emphysem und der Silberimprägnation sehen könnte, ist spekulativ. Mit so hatten nämlich erfahrungsgemäß die meisten Sheffield-Arbeiter eines. Mit Ausnahme von einem Arbeiter, der 16 Jahre unter Husten und Auswurf litt, war in der Anamnese der übrigen nie eine Atembeeinträchtigung festgehalten.

F i r t h und H a r r i s o n (1924) sahen einen 63-jährigen Seemann, dessen Haut nach seinen Angaben immer dunkler wurde. In seiner Jugend hatte er 5 Jahre hindurch täglich seine Zunge mit Silbernitratstäbchen bestrichen. Neben einem positiven Wassermann stellten die Verfasser eine niedrige Diastase-Ausscheidung bei dem Patienten fest. F i r t h und H a r r i s o n unterlassen keine Nierenfunktionsproben durchgeführt, da der Urin keine Albuminurie und auch sonst keinen Befund aufwies. Den niedrigen Diastasewert wollen die Autoren in Zusammenhang mit einer Leberschädigung

gebracht wissen. H a r r i s o n hatte nämlich in Untersuchungen bei Lebererkrankungen, Diabetes und bei moribunden Patienten niedrige Exkretionswerte angetroffen.

M o n t a u d o n (1958) berichtet bei seinen Fällen über Argyrose der Bronchial-Nasenschleimhaut von klinischen Erscheinungen, die er als Symptome einer Bronchitis bezeichnete. Die Ursache dafür sieht er jedoch nicht in den vorgefundenen Silberablagerungen, sondern in den Nitrosedämpfen, denen die Männer ausgesetzt waren. Das histologische Bild, das die Lunge bot, war nicht das einer Lungenfibrose, sondern er möchte die Pigmentierung vergleichen mit einer Anthrakose oder Siderose.

Beschwerden bezüglich ihres Allgemeinbefindens äußerten 6 Patienten, welche in der Fabrikation von $AgNO_3$ oder der Tafelbesteckversilberung tätig sind. Sie klagten über eine verstopfte oder auch fließende Nase, sowie über chronischen Husten. Als Befund im Sinne einer argyrotischen Schädigung der Schleimhäute der oberen Luftwege wiesen S e c r e t a n und M o n t m o l l i n (1965) Depots im subepithelialen Bindegewebe nach.

5. Schäden an den Augen

Argyrotische Verfärbungen an Hornhaut, Bindehaut und Descemet'scher Membran, sowie des Tränensacks, seien von Sehstörungen nicht begleitet (B ü t t n e r , W o b s t und O p i t z 1954).

Störungen der Dunkeladaption, die nach M a r n e r (1953) sehr häufig auftreten, werden als Begleitsymp-

tome bezeichnet. Beispielsweise geschieht das von K o e l s c h (1956).

In einem Augenargyrosefall wurde von V e l h a g e n (1953) über eine Beeinträchtigung des Sehvermögens berichtet, obwohl die Linse nicht betroffen war. Einen zweiten Fall einer beträchtlichen Herabsetzung der Sehschärfe, verursacht durch Silberniederschlag in der Descemetschen Membran führt Else M a r n e r (1953) an.

Ein neuer Typ einer Cataracta, begleitet von generalisierter Argyrosis als Folge einer 2 Jahre langen Anwendung von Silber-Nasentropfen, wird von B a r t - l e t t (1954) vorgestellt. Diese Cataracta hat schillernde, kristallin erscheinende, lineare Mattstellen mit vielen unverzweigten spicules.

6. Veränderungen der Schleimhaut

Silber und Blei verursachten Dyskeratosen bei Feigwarzen und eventuell Leukoplakien. Wegen wiederkehrender Ulcera duodeni mit Begleitgastritis führte ein Patient von L a n g h o f und E l s t e (1958) seit 1947 jährlich mehrere Targesin-Rollkuren durch. Die Argyrose manifestierte sich an den typischen Stellen. So gelang ihr Nachweis histochemisch in der Haut, und spektralanalytisch an den Feigwarzen. Der 53-jährige Buchdrucker wies außerdem Bleiintoxikationssymptome wie Bleisaum, Zahnausfall vor. Die Verfasser machen die oxydativen Effekte des Bleis und des Silbers für das plötzliche Auftreten der ungewöhnlichen Hyperkeratose bei spitzen Kondylomen verantwortlich.

Die Sulphhydrilblocker Silber und Cadmium, die auch in leukoplakischer Mundschleimhaut nachgewiesen wurden, scheinen nach Ansicht von H a z e l (1951) das Auftreten dieser Dyskeratosen mit zu begünstigen. Gleiche Stoffwechselveränderungen - das Schleimhautredoxpotential wird nach der positiven Seite verschoben - müssen auch am Präputium vorliegen, wenn spitze Condylomata, die gewöhnlich nicht zu übermäßiger Verhornung neigen, in seltenen Fällen ausgesprochene Hyperkeratosen aufweisen (L a n g h o f, E l s t e 1958).

7. Lymphoreticuläre Hyperplasie

E b e r h a r t i n g e r, E b n e r und N i e b a u e r (1965) schildern neben einem klassischen Argyrosefall bei einer 42-jährigen Patientin infolge 6-jähriger Silberproteinat- (entspricht o,2 % metall. Silber) Einnahme wegen rezidivierender Gastritis, den außergewöhnlichen Fall des 66 Jahre alten I.B.. Bei letzterem wurde eine Argyrosis universalis und eine massive erythrodermische, lymphoretikuläre Hyperplasie der Haut auf eine über 2o Jahre gehende Adsorgantherapie hin diagnostiziert.

Der Befund des 1. Falles lautete: Die Haut des Gesichts, der Ohren, des Halses und Nackens, sowie des vorderen Brustabschnittes zeigte eine deutlich schiefergraue Verfärbung. Am Auge: zarte Argyrose der Hornhauthinterfläche im Bereich der Descemet-Membran. Histologie: Übereinstimmend mit den Literaturangaben liegen die Silberteilchen nur in der Kutis, nicht in der Epidermis

oder den epidermalen Adnexen. Die weitaus größte Silberansammlung ist in der Basalmembran der Schweißdrüsen und entlang der elastischen Fasern in der oberen und mittleren Cutis zu finden. Gehäuft liegen Silberkörnchen streifenförmig subepidermal und in den bindegewebigen Grenzschichten der Haarfollikel und Talgdrüsen, viel weniger im kollagenen Gewebe. Von Bedeutung ist, daß die Gefäße der oberen und mittleren Cutis stellenweise weit gestellt und mantelförmig von einem eher lockeren Zellinfiltrat umgeben sind. Auch um die Haarfollikel und Talgdrüsen lassen sich lockere Infiltrate nachweisen. Die Infiltrate sind teils aus Rund-, teils aus Retikulumzellen zusammengesetzt. Es finden sich einzelne Plasmazellen, vermehrt Mastzellen, und sowohl innerhalb als auch außerhalb der Infiltratzonen sehr reichlich Melanophagen mit grobscholligem Pigment.

Silber in Endothelzellen läßt sich nicht nachweisen. Die Teilchen liegen (fast) ausnahmslos extracellulär. Auch in Zonen der reticulären Entfaltung um Gefäße und Haarfollikel findet sich kein Hinweis auf eine Phagozytose des Silbers. Die Wände arterieller Gefäße in der Infiltrationszone sind jedoch oft sehr reichlich mit Silber versehen. In einigen Fibrocyten, ausserhalb des Infiltrates, liegen Silberkörnchen scheinbar auch intrazellulär.

Fall 2: Nach der erstmals 1958 auftretenden, schiefergrauen Verfärbung der Haut, die schon damals histologisch als Argyrose verifiziert wurde, traten wenig später entzündliche Hautveränderungen im Gesicht auf. Bald kam es zur Generalisation der Dermatitis, die seit dieser Zeit schubweise mal in schwerer, mal in

leichter Form auftrat. Die auch wieder auftretende Colitis ulcerosa wurde fallweise neben Fermentpräparaten und Opiumtropfen, mit niedrigen Prednisondosen, in der Regel 1o mg, behandelt. In dieser Menge beeinflußten sie nicht die entzündlichen Hautveränderungen. Schließlich kam noch eine Erythrodermie hinzu.

Dermatologischer Befund: Das gesamte Integument, besonders die lichtexponierten Stellen zeigen einen schiefergrauen Farbton. Dazu war die ganze Haut, soweit bei dem Kolorit zu beurteilen, gerötet, infiltriert, stellenweise licheninfiziert und feinlamellös schuppend. Nur Handflächen und Fußsohlen waren von den entzündlichen Veränderungen nicht befallen. Es herrschte eine generalisierte, bohnengroße, indolente Lymphknotenschwellung.

Befunde allgemeiner Art: In Zusammenhang mit der Argyrose und den Hautveränderungen von Bedeutung sind: Gesamteiweiß 8,o5 g% Albumin 53,5 rel %, Globuline: α_1 5,3 rel %, α_2 1o,2 rel %, ß 15,o rel % und γ 16,o rel %.

Die erste Biopsie, 1955 durchgeführt, stimmte im histologischen Befund mit dem von Fall 1, einer reinen Argyrosis universalis überein. Die Silberverteilung war hauptsächlich extracellulär im Bereich der bindegewebigen Fasern und Membranen. Auch war die entzündliche Reaktion um Follikel und kleine Gefäße deutlich vorhanden, wobei in den Infiltraten sehr reichlich Retikulumzellen und pigmentierte Zellen nachweisbar waren.

Eine zweite Biopsie stammt aus dem Jahre 1963, zum

Zeitpunkt der Erythrodermie. Unter mäßig hyperkeratotisch und wenig akanthotisch verbreiterter Epidermis lag im oberen Cutisdrittel ein teils bandartiges, teils knötchenförmiges Infiltrat, das hauptsächlich aus lymphocytären Zellen und großen Retikulumzellen zusammengesetzt war. Bezüglich der Silberablagerungen zeigte sich folgendes Bild: in der tiefen Cutis, wo die Entzündung das Gewebe kaum wesentlich zerstört hatte, sah man das feingewebliche Bild der Argyrose wie oben beschrieben. In der oberen Cutis, wo durch Infiltratedie Bindegewebsfasern mehr oder weniger destruiert waren und die elastischen Fasern fast völlig fehlten, waren die Silberkörnchen wesentlich anders verteilt. Ihre Masse lag außerhalb der Infiltratzonen, entlang der erhaltengebliebenen Bindegewebsfasern. Auch innerhalb der Infiltrate lagen Silberkörnchen diffus verteilt, teils zwischen den Zellen, oft mit deutlicher Beziehung zu den Gitterfasern, teils intrazellulär, hauptsächlich in den großen Zellen der retikulären Entfaltung. Die Körnchen lagen hier sowohl um den Kern als auch in protoplasmatischen Fortsätzen. Besonders gut waren auch die mehr oder weniger reichlichen Silberspeicherungen in den Melanophagen im Dunkelfeld sichtbar. Die intrazellulären Einlagerungen fanden sich in den Randzonen der Infiltrate häufiger als im Zentrum. Auch einige Endothelzellen enthielten Silberkörnchen.

Die feingewebliche Untersuchung eines inguinalen Lymphknotens zeigte hochgradige retikuläre Transformation bei teilweisem Schwund der Follikelstrukturen. In den Parenchymzellen ließ sich Silber nicht mit Sicherheit nachweisen. Entlang der Bindegewebsfasern, und intrazellulär in den Histiozyten der bindegwebigen Kapsel fanden sich sehr reichlich Silberkörnchen.

Beim Vergleich beider Fälle und der besonders dabei festgestellten, feingeweblichen Veränderungen sind Schlußfolgerungen der Art zu ziehen: Das RES beteiligt sich an der Argyrose. Die Gegenüberstellung zeigt deutlich den unterschiedlichen Grad der Mitbeteiligung. Beim ersten Patienten und wahrscheinlich auch bei anderen Argyrosefällen ist nur eine geringe, morphologisch leicht übersehbare retikulohistiocytäre Reaktion zu erwarten. Z o o n (1934) und H a b e r m a n n (1940) beschreiben Ablagerungen in Endothelzellen und vereinzelt auch in Zellen des Bindegewebes und in Mastzellen. Z o o n weist auch auf die Mastzellenvermehrung hin, was ebenso, wie der Befund von W e y b r e c h t (1953), der um erweiterte Gefäße der oberen Cutis ein lockeres, perivaskuläres Infiltrat finden konnte, für eine zelluläre Reaktion des RES spricht. Als primärer Ablagerungsort des Silbers muß nach den vorliegenden Befunden das endoplasmatische Reticulum angesehen werden. In dessen erweiterten Zysternen wird das Metall an Lipoide und Lipoproteide gebunden, und nimmt schließlich die Form von Lysosomen an (P u t z k e 1966).

In besonders gelagerten Fällen, wie dem 2. Fall, kann allerdings der Fremdkörperreiz der Silberkörnchen zu einer ausgeprägten sekundären Retikulose führen (G o t t r o n 1960). Von den echten, oder malignen Retikulosen, die sich durch irreversible Proliferation des Retikulums (G o t t r o n 1960, M a c h 1962) auszeichnen, ist die hier beim 2. beschriebenen Fall vorkommende, von reaktiver Art, zu trennen. L e n n e r t (1964) bezeichnet diese reaktiven, oft entzündlich bedingten Retikulumzellvermehrungen als

Retikulozytosen. Bei dieser Form ist die Ursache ein langdauernder, ständiger schwacher Reiz. Häufig ist dabei die primäre Erkrankung ein generalisiertes Ekzem und erst sekundär kommt es zur reaktiven, retikulären Reaktion. Im histologischen Präparat finden sich hauptsächlich große Retikulumzellen und kleine lymphozytäre Zellen. Meist kommt es zu einer gesteigerten Melaninablagerung in der Haut und zur massiven Proliferation der Retikulumzellen durch Speicherung von Lipoid und Pigment in den regionären Lymphknoten.

Der beschriebene Fall 2 entspricht klinisch und histologisch durchaus dem Bild einer reaktiven "Retikulozytose". Soweit eine Klassifizierung dieser Fälle möglich ist, wird die hier mitgeteilte Dermatose am geeignetsten als "erythrodermische, lymphoretikuläre Hyperplasie der Haut" (G o t t r o n) definiert. Dazu passen auch die Bluteiweißveränderungen: die Verminderung der Albumine bei gleichzeitiger Erhöhung der α_2- und ß-Globuline.

Als Ursache für diese reaktive Retikulose im Fall 2 kommt, wie erwähnt, der durch die Silberpartikelchen lange anhaltende, schwache Reiz in Frage. Die Frage bleibt jedoch offen, warum es in einem Fall zu dieser ungewöhnlichen Zellreaktion kommt, im anderen nicht. Vielleicht diente die Jahrzehnte bestehende Colitis ulcerosa als "Schrittmacher" für eine besondere Reaktionsbereitschaft (L e n a r t o w o z , J a l o w y 1938). Diese Bereitschaft ist nicht zuletzt überhaupt die Grundvoraussetzung für die Genese jeder Argyrose. Jedenfalls zeigt das hier demonstrierte unterschiedliche Verhalten des RES, welche Rolle Konstitution und Disposition bei der Entstehung einer Argyrose spielen (E b e r h a r t i n g e r , E b n e r und N i e b a u e r 1965).

VI. Zur Therapie der Argyrose

Nach Durchsicht der Literatur zu diesem Problem ist man ratlos, wie in dieser Frage zu entscheiden ist. Die von Poulson 1925 eindeutig geäußerte Ansicht, "Argyrie ist irreversibel" galt bis dahin allgemein. 1928 veröffentlichten Stillians und Lawless eine Methode zur Behandlung der Argyrose, nachdem Versuche einer allgemeinen Argyriebehandlung oft keine wirklich bemerkenswerte Besserung ergaben, wie z.B. die Ionisation mit einer Kaliumjodidlösung. Das von Stillians und Mitarbeiter verwandte Mittel war ein Gemisch aus o,25 %igem Kaliumferricyanid und 6 %igem Natriumthiosulfat. Sie spritzten es in 1 %iger Lösung intrakutan mittels einer Platinnadel. Nach Behandlung war die Gesichtsfarbe braun anstatt blaugrau, an den Ohren zeigten sich café-au-lait Flecken schon nach einer Injektion. Die Gesichtsmitte war viel heller als vorher. Der Kommentar Koelsch's zu dieser Methode: "Diese Injektionen sollen aber sehr schmerzhaft sein und daher eine Kurznarkose voraussetzen. In einem Fall sollen nahezu 5ooo derartige Injektionen vorgenommen worden sein". Und Grau und Winkler's 1965 Meinung dazu: "Diese Verfahren, auch jenes mit Hexamethylentetramin, eine Beschleunigung der Depigmentierung herbeizuführen (Crispin 1914, Olson 1917), brachten nur geringen, vor allem aber keinen dauernden Erfolg".

Zur Behandlung bei totaler Argyrie hatte Brockelmann 1928 Natriumthiosulfat und Jod per os ohne Erfolg versucht.

Nach vorher vergeblichen Versuchen mit 1o %igen Lösungen von Natriumhyposulfit und Ferrizyankali im Verhältnis 7:3 mit Goldnadeln - da das Lösungsgemisch Metall angreift - intravenös, dann subcutan injiziert, hatte S h i m i z u 1935 bei dem Versuch, subcutan zu injizieren, Erfolg. Die Haut wurde hell und nahm eine fast normale Farbe an. Da Hitzegefühl und leichte Schmerzen 3o-6o Minuten post injectionem auftreten, sollte man vorher betäuben, und zur Beschleunigung der Epidermisierung auf die Injektionsstelle Borzinksalbe auftragen. Nach der Injektion war folgende Auswirkung festzustellen: Nach 3o Min. entstanden in den epidermalen Basalzellen Vakuolen, die nach 1-2 Tagen zu Bläschen wurden. Diese Bläschen wurden nach 3-4 Tagen durch ein Krustenstadium ersetzt. Nach 7-14 Tagen lösten sich die Krusten und fielen ab. Unter der Kruste bildete sich neue Epidermis und auf der Injektionsstelle waren die Silbergranula verschwunden. Es bildeten sich weder Nekrosen, noch Zellinfiltrate, die Epidermisierung erfolgte ohne Narbenbildung. Auf diese Weise wurde eine argyria cutis universalis erfolgreich bei einer Patientin, die 8 Jahre hindurch 3 %iges Protargol benutzt hatte, behandelt. Allerdings dauerte die Therapie 4 Monate.

Auch die Italiener S o t g i u und de G i o r g i o (1937) propagierten die Kaliumferricyanid-Natriumthiosulfat-Methode als Mittel gegen argyrotische Verfärbungen der Haut.

Manchmal soll im Laufe der Zeit von selbst eine geringe Besserung in der Verfärbung eintreten (K u m e r 1935). Darauf schien man sich in der Folgezeit zu verlassen. Eine Nachahmung der Methode S h i m i z u' s

wurde in der Literatur nicht erwähnt.

Angeregt durch die bei anderen Schwermetallvergiftungen so wirksamen Antidote BAL, Ca- oder Na-EDTA und D-Penicillamin versuchte man diese Mittel auch bei der Argyrose. Rosenthal und Ollswang (1948) und Gerbasi und Robinson (1949) berichten über ihre Erfahrungen aus der Behandlung mit den Antidoten. Die beiden zuerst genannten Autoren versuchten eine seit 6 Jahren bestehende Argyrie bei einer 46-jährigen Frau mit BAL zu beseitigen. Sie gaben zunächst 2 x täglich 1 ml einer 1o %igen Lösung in die Muskulatur, über einen längeren Zeitraum verteilt. Mit Unterbrechungen waren es insgesamt etwa 132 ml. Es konnte keinerlei Effekt erzielt werden. Auch eine örtliche Applikation in Form einer Salbe blieb ohne Erfolg. Dieses Ergebnis bestätigte die Mitteilung von Olcott und Ricker (1947), die einen Mißerfolg bei Ratten erlitten.

Gerbasi und Robinson behandelten einen Patienten der durch 3o-jährige Argyrol-Augentropfen-Behandlung eine klassische Argyrose bekommen hatte, mit BAL. Vor der Behandlung waren Stuhl und Urin silberfrei. Der Kranke bekam die ersten 8 Tage über an den ersten beiden Tagen 4 Injektionen mit 2,5 mg/kg in öliger Lösung in die Muskulatur gespritzt. Die Silber-Harn und Silber-Stuhlausscheidung während und nach der Behandlung wurde spektrometrisch ermittelt. Außerdem wurden Probeexcisionen aus der Haut vor- und nachher auf den Silbergehalt untersucht. Ein Unterschied konnte nicht festgestellt werden. Auch bei Bessmann und Doorenbos (1957) kam es zu keinen sichtbaren Besserungen. Hauser (1952) empfiehlt neben der Methode der Iontophorese mit Jodkalium auch BAL, konnte aber

nicht mit positiven Ergebnissen aufwarten.

Da nach Meinung von Kunze, Muldenhauer und Fiedler (1961) die Berichte über die BAL-Methode so uneinheitlich waren, haben sie bei ihren Patienten die Silberausscheidung nach BAL-Behandlung im Urin quantitativ verfolgt. Während der Behandlung konnten im Urin durchschnittlich 12 µg Silber/die nachgewiesen werden. Vorher waren spektrographisch faßbare Silbermengen nicht feststellbar. Wegen dieser sehr geringen ausschwemmbaren Menge dürfte nach Ansicht der Autoren ein deutlicher therapeutischer Effekt selbst bei längerer Therapiedauer nicht zu erreichen sein.

Der Versuch mit dem Chelatbildner Antallin EDTA schlug vollkommen fehl. Das Ergebnis überrascht nicht, da die Stabilität des Silberkomplexes der Äthylen-diamintetraessigsäure bei Messung in o,1 ml Kaliumnitratlösung kleiner ist als die des Calciumsalzes (Bjerrum, Schwarzenbach und Sillén (1957).

Nach Franken und Langhof (1964) mußten die schwermetallentgiftenden Präparate bei der Argyrose unwirksam bleiben, weil sich das Silbersulfid, und -chlorid bzw. das metall. Silber durch Unlöslichkeit auszeichnen und die Komplexbildung des Silbers mit diesen Substanzen zu mangelhaft ist. Bei ihrer Patientin versuchten sie es mit täglicher Kurzwellenbestrahlung der Lebergegend. Daraufhin wurde mehr Silber im Urin nachgewiesen. Ein merklicher Einfluß auf die Hautfarbe ließ sich während der etwa 4-wöchigen stationären Behandlung nicht feststellen. Um eine gewisse Selbstsicherheit im Umgang mit den Mitmenschen

zu erreichen, führten die Autoren eine kosmetische Behandlung mit Dihydroxyacetonlösung "so Braun" bzw. "viticolor") mit gutem Erfolg durch. Die Bräune wirkte natürlich, ließ sich nicht abwaschen und schmierte nicht.

Im übrigen liegt die Therapie der Argyrose in einer gezielten Prophylaxe: Dies geschieht für die gewerblich entstehenden Argyrosen durch Ergreifen von Schutzmaßnahmen, Durchführen jährlicher Kontrollen und rechtzeitigem Wechsel des Arbeitsplatzes (K o e l s c h 1956, 1963).

Für die durch Arzneien hervorgerufene Argyrose wäre eine zeitliche und mengenmäßige Einschränkung der Behandlung mit Silberpräparaten wünschenswert, der Rezeptzwang erforderlich. Schließlich ist die Anwendung völlig unbedenklicher Mittel, z.B. Kamillentee oder Azulon (H e n n i n g 1958) anstelle von Targesin zu empfehlen (B r i n t o n 1949, R a m o n d 1946, K u n z e, M u l d e n h a u e r, F i e d l e r 1961, S c h w a n d t, R i c h t e r 1965).

G. Allergische Reaktionen durch kolloidales Silber

B j ö r k e n h e i m (1949) berichtet über eine Frau, die disponiert war, übersensibel zu reagieren. In ihrer Kindheit litt sie unter Ausschlag, auch hatte sie als Erwachsene immer wieder Ekzeme. Ihr Sohn litt an Besnier'scher Prurigo. Auf eine frühere Einnahme eines Hypophysenhinterlappenpräparates reagierte sie mit Nausea. Bei einer erneuten Gabe eines ähnlichen Präparates löste man einen Vasomotorenkollaps und eine Urtikaria aus. Ganz ähnliche Symptome zeigten sich bei der Behandlung eines Dickdarmkatarrhs mit Kollargolklysmen.

H. Silber im Tierexperiment

Neben den Tierversuchen, wie sie vor Einführung jedes Medikamentes, also auch von silberhaltigen Arzneien, durchgeführt werden, hat man in letzter Zeit Experimente aus zwei weiteren Gründen durchgeführt: man wollte erstens mit radioaktivem Silber den Weg des Metalls von der Resorption bis zur Ausscheidung verfolgen, und zweitens versuchen, eine Argyrie durch Fütterung verschiedener Silbersalze zu imitieren.

1. Giftwirkung

Von den Silbersalvarsanversuchen an Kaninchen, die Hooper und Myers 1924/25 durchführten, ist das individuelle Spektrum der Silberniederschläge erwähnenswert. Sie ist auf eventuell schon existente Leber- und Nierenschädigung zurückzuführen.

Auffällige Organ- oder Blutveränderungen wurden durch 47 - 7o Tage lange iv-Verabreichung von 1o oder 66,7 mg/kg (= 2o-fache der durchschnittlichen Klinikdosis) jeden 3. Tag, nicht festgestellt.

Große intravenös gegebene Einzeldosen kolloidalen Silbers führten zu systematischer Vergiftung. Die Dosis letalis betrug 5oo mg, der Tod trat nach 12 Stunden ein (Shouse und Whipple 1931).

Todesursache: Lungenödem und Lungeninfarkt.
Voraus gingen: Appetitlosigkeit, Schwäche, Gewichtsabnahme.

Haemolyse mit tiefgreifender Anämie sah man als Folge der zuletzt auftretenden Erythrozytenzerstörung im

peripheren Kreislauf an. Auch wurde eine reaktive Hyperplasie des Knochenmarks festgestellt. Diese kann durch einzelne, wie durch wiederholte Silberinjektionen entstehen. Die Injektionen bewirken eine beträchtliche Anämie ohne Leukozytose oder Plättchenmangel.

2. Organverteilung

Von D e c h a n t (1910) existieren Organuntersuchungen von Kollargolfütterungen an Hunden: Das eine seiner Versuchstiere (von 7 kg Gewicht) hatte 9 Jahre lang täglich o,1 g, im ganzen mehr als 1/4 kg Ag erhalten. Der Nachweis erfolgte histochemisch.

Seine Organuntersuchungen liegen noch höher als die von G e t t l e r , R h o a d s und W e i ß (1927 für einen besonders argyrotisch verfärbten Patienten angegebenen.

D e c h a n t (1910) untersuchte weiter 3 Hunde, die im Laufe von 7 Wochen 0,7, 1,o und 2,4 g Ag/kg über den Verdauungstrakt erhalten hatten. Das erste Tier wurde sofort, das zweite 2 Wochen und das dritte 2 Monate nach Abschluß der Silberzufuhr getötet. Die chemisch gefundenen Organwerte sind in folgender Tabelle festgehalten:

Tabelle 24: Silbergehalt der Organe von Hunden nach Fütterung mit Silber (nach D e c h a n t 191o)

	Tier 1			Tier 2			Tier 3		
	Organgewicht g	Ag %	g Ag	Organgewicht g	Ag %	g Ag	Organgewicht g	Ag %	g Ag
Leber	149	o,17	o,25	1o8	o,11	1,12	169	o,o3	o,o5
Nieren	3o	o,28	o,o8	29	o,2o	o,o6	23	o	o
Milz	11	o,21	o,o2	8	o,17	o,o1	12	o	o
Lunge	38	o,o3	o,o2	53	o,o1	o,o1	41	o	o
Pankreas	22	o,1o	o,o2	15	o,o8	o,o1	1o	o,o2	o,o1

Das erste Tier bekam 0,7 das zweite 1,o und das dritte 2,4 g Ag/kg Gewicht in Form von Kollargol.

H o l s t e (1926) berichtet, daß im Tierversuch als Folge der Ag-Vergiftung Lähmungen sowie wahrscheinlich zentral bedingte Störungen der Atmung und Herztätigkeit beobachtet wurden.

Nach großen Silbernitratgaben tritt bei Katzen und Hunden eine starke Bronchialsekretion auf, deren Ursache unbekannt ist. Der Tod tritt infolge Lähmung des Atemzentrums ein. Das Herz wird weniger angegriffen und schlägt noch kurze Zeit weiter, wenn die Atmung schon ausgesetzt hat (L e n a r t o w i c z und J a l o w y 1938).

Mit geeigneten Silberverbindungen, die nicht die Gefäße verstopfen und keine Fällungen verursachen, z.B. Silbernatriumthiosulfat und Silbernatriumcyanid machte U r b a n (1942) Durchströmungsversuche am Kaninchen- und

Schweineohr. Er untersuchte den Einfluß der Belichtung beim Zustandekommen von Silberverfärbungen der Haut. Die Verfärbung wird durch Licht stark, durch UV-Licht besonders stark beschleunigt.

S c o t t und H a m i l t o n (1948/195o) befaßten sich in Rattenversuchen mit radioaktivem Ag^{1o5} in Nitratform vor allem mit dem Silbermetabolismus. In einer Versuchsreihe aus dem Jahr 195o wurde Ag^{1o5} fast vollständig an den intramuskulären Injektionsstellen absorbiert. Der Anteil des radioaktiven Silbers in der Blutbahn hatte sich vom 1. bis zum 64. Tag nach der Injektion von 26 auf 3 % verringert.

Im Digestionstrakt fand man eine Absorption unter 1 % der gegebenen Dosis (S c o t t und Mitarbeiter 1948). Als Ausscheidungsweg konnte der über die Galle ermittelt werden. Von dem Zeitpunkt, da eine Ligatur des Gallenganges gesetzt war, verringerte sich die Exkretion in den Faeces um einen Faktor von 1o. Bei der Ag^{1o5}-Injektion in die Blutbahn fand man folgende Silberverteilung: Hämoglobin 8,4 %, "ghost cells" 11,6 %, Globulin 64 % und Albumin 16 %. Der Prozensatz der auf die Blutbestandteile verteilten Silberspuren war wie folgt festgestellt: 75 % in der Plasmaglobulinfraktion, 32 % in der Albumin-, o,7 % in der proteinfreien Fraktion, 1o,2 % in den Erythrozyten. Die Verteilung des Elementes war bei der intravenösen Injektion etwa die gleiche wie bei der intramuskulären Injektion. Sechs Tage nach Gabe von o,1 mg Ag^{1o5} als Nitrat (S c o t t und H a m i l t o n arbeiteten mit Ag^{1o5} in Nitratform) fand sich folgende Verteilung in Prozent der Dosis je Organ: Herz, Lunge, Milz o,13, Knochen o,35, Muskel o,56, Haut o,67, Niere und Blut o,92, Leber 2,24. Bei Dosissteigerung auf 1 mg erzielte man ein anderes

Verteilungsmuster. Wiederum nach sechs Tagen ergab die Probe folgende Dosen in %/Organ: Herz und Lunge o,59, Niere o,63, Knochen, 22o, Muskel 2,39, Milz 2,69, Blut 3,o3, Haut 7,39, Leber 33,73. Die Ablagerungen schienen proportional zur gegebenen Menge zu sein. Spuren von Aktivität konnten noch 16 Tage nach intravenöser Gabe im Körper festgestellt werden (S c o t t und H a m i l t o n 1948).

B a l d i n i und M a u r i versuchten 1948 bei Kaninchen mit Kollargol und Saponin eine genügend intensive und stabile perniciöse Anämie zu erzielen. Abgesehen von den dabei auftretenden technischen Schwierigkeiten, fehlten auch die für Morbus Biermer charakteristischen Krankheitserscheinungen.

In Rattenversuchen mit Ag^{105}-Nitrat, das mit 255 Tagen eine besonders lange Halbwertszeit hat, konnten W e s t und Mitarbeiter 195o zu folgenden Ergebnissen kommen : Im Gewebe schlug sich das Silber an den erwarteten Stellen nieder, nämlich jenen, in denen Infektionen abliefen. Das aktivierte Metall konzentrierte sich auf Gebiete, die von selbst oder induziert infiziert waren. Eine mögliche Erklärung für dieses Phänomen bestünde in der Theorie,daß sich das durch Leukozyten transportierte Silber in diese Gebiete als Ergebnis einer Phagozytose vornehmlich ablagert.

3. Argyrose im Tierexperiment

Gibt man Ratten eine 1 : 1ooo verdünnte Lösung von Silbernitrat, oder 1 : 1ooo Silberchlorid aufgelöst in unrefähr 1 : 3oo Na^{223} über lange Zeit, so entstehen in-

tensive Pigmentierungen in vielen Gewebsschichten (O l c o t t 1948). Am deutlichsten trifft man sie in der Grundmembran der Glomeruli, den Venenwänden, zwischen den Tubuli der Nieren, in der Pfortader, in bestimmten Teilen der Leber, dem Plexus Chorioideus des Gehirns, der Chorioidschicht des Auges und in der Schilddrüse. Silberablagerungen sind jedoch in den meisten Geweben des Körpers anzutreffen. Im Unterschied zu den Ablagerungen beim Menschen kamen sie jedoch nie in den Testes vor.

E n d e r s und M o e n c h (1956) konnten bei ihren Fütterungsversuchen an Albinoratten mit $AgNO_3$ und Diazetyltannin-Silbereiweiß (Targesin-Gödecke) Speicherung von Silbergranula im RES (Kupffer-Sternzellen, Fibrozyten, Histiocyten), in den Parenchymzellen (Leberepithelien, Tubulusepithelien der Niere) sowie eine Imprägnierung der Basalmembranen in der Niere, Gefäßintima, Nierentubuli und im Darm feststellen. Das Ausmaß der Imprägnierung schien den Autoren dabei der Dosis und der Verfütterungszeit annähernd proportional zu sein.

Bei G a t z (1949) bekamen Ratten pro Liter Wasser 1,5 g Silber in Nitratform. In histologischen Untersuchungen traf er die Silberniederschläge hauptsächlich in den retikulären Fasern des Bindegewebes, nicht in den Kollagen-elastischen. Befallen zu sein schien das Netzwerk der Milz, das Drüsenepithel der Thyreoidea, der Speicheldrüsen, der Nebennierenrinde, des Pankreas und der urintragenden und sammelnden Tubuli und das Glomerulumendothel der Niere. Intrazellulär fanden sich die Ablagerungen vornehmlich in den Makrophagen und den RES'zellen, von letzteren besonders im

Pankreas und den Sinusoiden der Leber.

Im Jahr 1955 nahmen D e m p s e y und W i s l o c k i elektronenmikroskopische Untersuchungen an Gewebsteilen von Mäusen, Ratten und Guineaschweinen vor. Die Tiere hatten 1 g/Liter $AgNO_3$ in ihrem Trinkwasser 6 - 12 Monate lang zu sich genommen. Die Hauptablagerungen an Silber fand man in den Grundmembranen, besonders in denen der Niereglomeruli, der proximalen Tubuli contorti, in verschiedenen Drüsen und Membranen der Gefäßmembranen; schließlich in cytoplasmafixierten oder freien Makrophagen. Sowohl in den Kupfferzellen, als auch in den freibeweglichen Makrophagen des anderen Gewebes, schied sich das Silber in diskreten Vakuolen ab. Gelegentlich wurden auch Körnchen in Gefäßstrukturen in den proximalen Tubuli in Leberzellen, und den Pankreasdrüsenzellen gefunden. In besonders günstigen Schnitten werden diese Strukturen außen von einer doppelt geschichteten Membran und innen von Falten, ähnlich den der Mitochondrien, von welchen sie sich abzuleiten scheinen, zusammengehalten.

4. Pathologisch-anatomische Veränderungen nach Silbergaben

H a m a n o (1933) hat 33 Kaninchen o,5 - o,o5 %iges salpetersaures Silber intravenös eingespritzt und die histologischen Befunde der vergifteten Tiere studiert. An der Niere sah er trübe Schwellung und vacuoläre Degeneration der gewundenen und geraden Harnkanälchen; aber nur selten fettige Degeneration der Epithelien, an der Leber trübe Schwellung der Leberzellen und

Zertrümmerung der Zellkerne, nur selten Verfettung und Zellinfiltration im Interstitium. H a m a n o berichtete schon im Jahr 1933 von trüber Schwellung der Niere und der Leberzellen mit Zellzertrümmerung nach salpetersauren Silbergaben.

Mit der Nahrung gegebenes $AgNO_3$ rief nach Angaben von E n d e r s und M o e n c h (1956) degenerative Nierenschäden an Albinoratten hervor.

Durch langanhaltendes Füttern mit Silbersalzen entwickelte sich deutlich eine Hypertrophie des linken Ventrikels bei Ratten. O l c o t t (195o) deutet an, daß eine dabei gleichzeitig entstehende vaskuläre Hypertension mit einer Silbersalzablagerung in den Nieren durch eine Verdickung der glomerulären Basalmembran erklärt werden könnte.

La T o r r a c a 1962 verabreichte drei 15oo g schweren Kaninchen o,o2o g Silber/kg Körpergewicht in 2 %iger Silbernitralösung intraperitoneal in drei Teildosen im Abstand von 3o Min. nacheinander. Zwei Stunden später starben die Tiere im Koma. Schwerste Veränderungen fanden sich an der Leber: Hyperämie, Oedeme des interstitiellen Gewebes, trübe Schwellung der Leberzellen. Nierenbefund: trübe Schwellung der Epithelzellen der Tubuli contorti. Es fanden sich Silberablagerungen in den Hepatocyten, den Kupffer-Zellen, im Interstitium der Leber und Niere. Nach T o r r a c a weisen diese Befunde auf eine elektiv-toxische Wirkung der Silbersalze auf Leberparenchym und Nierenkanälchen hin.

5. Haemodynamische Veränderungen im Lungenkreislauf durch Gabe von Silbernitrat

Während La T o r a c c a ausdrücklich betonte, bei seinen Kaninchenversuchen kein Lungenödem ausgelöst zu haben, liegt an diesem pathologischen Befund das Hauptinteresse der unten angeführten Autoren, z.B. M a z h b i c h (1959/60).

P o r t o und C o r d e i r o (1952) arbeiteten mit Hunden: Silbernitrat in das venöse System oder die rechten Herzhöhlen injiziert, provozierte ein Lungenödem aufgrund dabei entstehender Mikroembolien. Gelangte das Gift in das linke Herz, folgte eine Druckerhöhung in allen cardiovaskulären Räumen (Venen, Arterien, re. und li. Herz). Die Ursache dafür sind wohl generalisierte Gefäßspasmen, ischämisch oder durch Reizung nervöser Zentren bedingt, ausgelöst durch die vielen Mikroembolien. Diese Reaktion führt zu einer plötzlichen Verstopfung der Lungengefäße. Das Lungenödem manifestiert sich durch Ausschwitzen von Blutinfiltrat in die Alveolen in Höhe der Praekapillaren und Kapillaren. Es traten unterschiedliche Grade in der Ödembildung auf. In Fällen, die klinisch unauffällig waren, hat das pathophysiologische Ausmaß des Ödems zu keiner merklichen Druckerhöhung geführt. Höheres Alter der Tiere und pathologische Veränderungen am Herz sindFaktoren, die besonders leicht die Entstehung eines Lungenödems begünstigen. Die akut auftretende Insuffizienz des linken Ventrikels darf nicht als Ursache sondern muß als Folge davon angesehen werden.

Das Lungenödem und die akute Linksinsuffizienz sind Folgezustände einer plötzlichen Ausdehnung und eines Druckanstieges im kleinen Kreislauf, deren Ursache mehr

angio-neurogener als cardiogener Natur sein dürfte (P o r t o und C o r d e i r o 1952).

Die Frage nach der Bedeutung der gestörten Blutzirkulation beim Lungenödem ist nicht neu. Fest steht, daß die Zirkulationsstörungen in der Serie der klinischen und experimentellen Form des Lungenödems als führender pathogenetischer Faktor auftreten (A l e x a n d r o w 1892, D u m s c h i t z 1936, K o t o w t s c h i k o w 1911, K u r s c h a k o w 1939). In anderen Fällen treten Zirkulationsstörungen nur im terminalen Stadium des Prozesses hervor und man betrachtet sie als Folgen des entstandenen Oedems (D u m s c h i t z 1936, H a a l m a g y i, F e l k a y, I v a n y i 1955). Bei Hundeversuchen verursachte Silbernitrat iv gegeben gleichzeitig ein ausgeprägtes Lungenödem und gravierende Störungen der Blutzirkulation (K o t o w t s c h i k o w 1911).

N a z h b i c h (1959) führte lo erwachsenen Hunden (bei 27 Kontrolltieren) 4 %ige Silbernitratlösung über die Atemwege in Form von Aerosol zu. Um den möglichen osmotischen Faktor auszuschließen, erhielt eine andere Tiergruppe 3,2 mg/kg $AgNO_3$ in o,4 %iger Lösung intravenös. Ergebnis: Wie auch schon in Versuchen von K o t o w t s c h i k o w, war in einigen von N a z h b i c h durchgeführten Experimenten bemerkenswert, daß das Lungenödem ohne Drucksteigerung in der Lungenarterie, oder ohne bedeutende Störung der Kymodynamik verlaufen kann. Ein Ödem ohne Blurzirkulationsstörung im kleinen Kreislauf mit der Inhalation von $AgNO_3$ zu erzeugen, ist nicht gelungen. Jedoch war die Drucksteigerung in der Lungenarterie durch diese Art der Silberzufuhr bedeutend geringer als nach iv-Injektion. Das Lungenödem unterschied sich an Intensität nicht von dem durch iv-Injek-

tion provozierten. Eine wesentliche Drucksteigerung in der A. pulmonalis ist für die Ödementwicklung nicht obligatorisch. Die Reduzierung des Blutstromes zur Lunge während der Ödementwicklung ist maßgebend für die Größe des Transudantes. Die Drucksteigerung im arteriellen Teil des kleinen Kreislaufs spielt somit nicht die Rolle eines pathologischen Hauptfaktors bei der Genese eines Lungenödems. Das Ödem wie die Zirkulationsstörungen sind die Folgen einer Ursache, der Wirkung des zugeführten Präparates. Beide Vorgänge haben unbedingt einen Einfluß aufeinander.

In einer zweiten Arbeit (1960) greift N a z h b i c h das Thema "Pathogenese des Lungenödems durch Silbernitratgaben" nochmals auf. Seine Ergebnisse sind: iv-Gaben von $AgNO_3$ rufen neben dem Lungenödem schwere Blutzirkulationsstörungen infolge Spasmen der kleinen Gefäße hervor. Die Änderung der Blutzirkulation ist nicht der Hauptmechanismus für die Ödempathogenese, sondern ein Parallelprozess zu diesem. Das Hauptanliegen des zweiten Beitrages bestand darin festzustellen, worin die Todesursache nach Ag-Injektion zu suchen ist, im Lungenödem, oder den alterierten Blutzirkulationsverhältnissen.

Im Einzelfall ließen sich die Veränderungen auf eine ungenügende Blutmenge im großen Kreislauf zurückführen. Durch die Präparatzufuhr konnte eine eindeutige Abnahme des arteriellen Druckes registriert werden. Der Druckabfall bewirkte eine ernsthafte Blutzirkulationsstörung im großen Kreislauf (zirkuläre Hypoxie). Im Kymogramm zeigte sich nach hoher Dosis (32 mg/kg Silbernitrat) ein rascher Abfall des arteriellen Druckes,

als bei zehnfach geringerer Dosis. Sowohl das Lungenödem wie auch die Zirkulationsstörung können den Tod herbeiführen. Im ersten Fall spricht man vom Tod als Resultat einer Hypoxie mit hypoxämischem Charakter, im zweiten von einer Hypoxie zirkulatorischen Charakters. Die Verabreichung von $AgNO_3$ in großer Dosis (32 mg/kg) führt zu früherem Tod. Es tritt sehr schnell eine Störung der Blutzirkulation und geringere Intensität der Ödembildung ein. Danach ist die Ödembildung nicht als Haupttodesursache anzusehen. Die zirkulatorische Hypoxie, durch $AgNO_3$ ausgelöst, ist die entscheidende pathologische Alteration (M a z h b i c h 196o).

Aus dem Jahr 1965 stammen die von den Rumänen S n e e r und D i n u veröffentlichten Untersuchungen über die "Bedeutung des neurogenen Mechanismus der Sympathikuserregung für die Pathogenese des akuten Lungenödems". Sie kamen zu folgendem Urteil: Die Einspritzung von Adrenalin, Noradrenalin, Ammonium- oder Calciumchlorat, sowie Silbernitrat in die Parietalgegend des Großhirns bei Ratten ruft akutes, rasch zum Tode führendes Lungenödem hervor. Mit Ausnahme von Adrenalin und Noradrenalin, löste die Injektion der genannten Stoffe an der Peripherie keinen Anfall von Lungenödem aus.

I. Die akute Schädigung durch Silberverbindungen beim Menschen

I. Toxische und tödliche Dosis

Vergiftungen im Sinne von Schwermetallvergiftungen kommen durch Silber in der Regel selten vor. Von den verschiedenen Silberverbindungen haben nur zwei, das kolloidal gelöste Silber KOLLARGOL und das Silbernitrat, toxikologische Bedeutung. Absichtliche Vergiftungen, Mord, oder Suicid sind äußerst selten, wohl wegen des unangenehm ekeligen Geschmacks der Silbersalze (R e u t e r, L i e b, W e y r i c h 1938).

Von dem einzig bekanntgewordenen Selbstmord eines 29-jährigen Geisteskranken (Tod am 4.Tag) durch Verschlucken von drei Höllensteinstiften b e r i c h t e t E d e l (1901). Die sonst in der Literatur festgehaltenen Silberintoxikationen sind auf accidentellem, medizinalem Wege verursacht worden.

Toxische und tödliche Dosis

Die toxische Dosis ist mit einer s e h r großen Schwankungsbreite behaftet. Man unterscheidet dazu eine Abhängigkeit in der Wirkung des Mittels von der Art seiner Zusammensetzung - (Silberkolloid, -nitrat) dies gilt besonders für Silbereiweißverbindungen in Kolloidlösungen - von der Konzentration, von der Applikation (direkt, auf intravenösem Weg, oder über den Resorptionsweg des Darmes), von dem Füllungszustand des Magens und dem Zustand seines Milieus überhaupt.

P o u l s o n (1925) macht einige Zahlenangaben über die dosis toxicans:

Silbernitrat in Dosen von o,o5 - o,1 g eingenommen, erzeugten ein Gefühl von Wärme und Brennen im Epigastrium, Übelkeit und zuweilen Erbrechen. Während jedoch Fälle genannt werden, in denen enorme Mengen (32 g) nur eine heftige akute Gastritis verursachten (P o u l s o n 1925; nach E r b e n wurden 3o g Höllenstein, per os eingenommen, toleriert), setzt K o b e r t (19o3) eine Menge von mehr als 3o g $AgNO_3$ als dosis letalis fest. G a d a m e r (19o9) führt die Toleranz von 32 g $AgNO_3$ auf die wahrscheinlich sehr geringe Resorbierbarkeit zurück.

P o u l s o n (1925) nennt die nur oberflächliche Wirkung und die Umwandlung des Nitrates durch den saueren Mageninhalt in Silberalbuminat und Chlorsilber als Gründe für die geringe Schädigung.

Die letale orale Dosis von Silbernitrat variiert zwischen 1o und 3o g (S o l l m a n n 1943). G o o d m a n und G i l m a n (1956) berichten von einem Todesfall, der durch 1o g eines löslichen Silbersalzes infolge einer hämorrhagischen Gastroenteritis und eines Schocks zustande kam. v. Ö t t i n g e n (1957) nennt für den letalen Bereich eine Menge zwischen 2 und 3o g. H a u s c h i l d (1959) stellt fest: Bei oraler Zufuhr sind erst Mengen über 2 g $AgNO_3$ toxisch. Mitunter können 1o g zum Tode führen. Eine Menge von 1o g Silbernitrat kann nach Du B o i s und G e i l i n g (1959) infolge der Gefahr zentraler Vasomotoren- und Atemlähmung verhängnisvoll werden.

Bei intravenöser oder subkutaner Verabreichung von $AgNO_3$ liegt die toxische Dosis viel niedriger. Für den Erwach-

senen ist sie schätzungsweise mit o,o7 - o,o8 g anzunehmen (R e u t e r, L i e b, W e y r i c h 1938).

Für kolloidales Silber lassen sich sehr schwer genaue Angaben machen (E s s e r 1937), da die jeweilige Kolloid-dispersion von nicht unerheblicher Bedeutung für die toxische Wirkung der Verbindung ist (H e u b n e r (1934).

II. Vergiftungen durch kolloidales Silber

Bis in die Anfangsjahrzehnte dieses Jahrhunderts hatte von den Silberpräparaten Argentum colloidale - seit seiner Einführung 1897 durch Credé - die größte toxikologische Bedeutung. So beobachteten M a n g e s , v. B a r a c z, B o n n a i r e, R i t t e r h a u s (zit.bei v. J a k s c h 191o) nach intravenöser Injektion: leichtes Frösteln, dann Schüttelfrost, starke Zyanose und Dyspnoe als Folgen einer Lungenembolie. Tödliche Silbervergiftung ist bei iv-Einspritzung des kolloidal gelösten Metalls (Kollargol) und seiner Verwendung zur Pyelographie gesehen worden (F ü h n e r 1943, 1951). In der Literatur sind 4 medizinale Kollargolvergiftungen bekannt geworden:

Die Beobachtungen von P a t e i n und R o b l i n (19o9) betrafen eine 23-jährige Frau, die wegen abundanter Uterusblutungen zur Klinik kam. 5 Minuten nach einer iv-Injektion von 1o ccm einer 2 %igen Kollargollösung trat eine schwere Zyanose auf, gefolgt von Koma und Exitus. Die Sektion ergab als Todesursache akutes Lungenödem.

Silber wurde histochemisch in Leber, Niere und Milz nachgewiesen, in den Lungen gelang dies nicht.

Im Fall von R ö s s l e (1911), der eine 54-jährige Frau mit Verdacht auf Nierentumor betraf, handelte es sich um eine lokale Nierenschädigung durch Kollargolfüllung des Nierenbeckens anläßlich einer Pyelographie. Sektionsbefund: schwere hämorrhagische Diathese mit parenchymatösen Blutungen in Magen, Darm, Lungen und allen Körperhöhlen, für die sich keine Ursache finden ließ. Verantwortlich ist deshalb wohl die durch lokale Nierenschädigung bedingte, plötzliche Resorption reichlicher Silbermengen. Mikroskopisch erschien die Schleimhaut des Nierenbeckens verätzt, das darunter liegende Bindegewebe bis weit zwischen die Markkanälchen hinein von der Injektionsmasse inhibiert und das Kollargol vielerorts in Form schwarzbrauner Körnchen ausgefallen. Das Silber war auch ins Lumen der Harnkanälchen eingedrungen und bis in die Tubuli contorti unter die Kapsel der Nieren gepreßt.

Unmittelbar nach der Füllung eines Nierenbeckens mit Kollargol zur Pyelographie erlitt ein 34-jähriger Mann einen Kollaps: Der Tod trat 24 Stunden danach ein (F a h r 1916).

Bei den beiden Mädchen, die H e r z o g und R o s c h e r (1922) beobachteten und die beide an Lues und Gonorrhoe erkrankt waren, trat im Anschluß an eine Neo-Silbersalvarsan-Quecksilbertherapie, nach iv-Kollargolbehandlung (insgesamt 36 ml einer 12 %igen Lösung bei Fall 1, bzw. 32 ml einer 5 %igen Lösung bei Fall 2) je am 4. Tag eine Purpura hämorrhagica auf. Im 1. Fall führte sie nach 3 Tagen, im 2. nach 14

Tagen zum Tode. Bei der Obduktion fanden sich schwere Nekrosen und Blutungen in Knochenmark, Leber und Nieren. Kollargol war in verschiedenen Organen teils in Klumpen abgelagert, vorwiegend im reticulo-endothelialem Apparat, da besonders in der Leber mehr oder weniger fein verteilt.

Allgemeine Symptomatologie nach iv-Kollargolapplikation: Schüttelfrost, Fieber, Dyspnoe, bedrohliche Herzschwäche, Leberschwellung. Seitens des ZNS keine lokalisierten Symptome, nur in den letzten Tagen zunehmende Somnolenz. Klinisch trat besonders stark allgemeine Purpura hervor, weiter starke Leukozytose, mäßige Abnahme der Erythrozyten und des Hämoglobins, reichlich Jugendformen. Im weiteren Verlauf Absinken der Erythrozyten, Plättchen und des Hämoglobins, sowie in einem Fall ein starker Leukozytensturz bis zur relativen Leukopenie (Herzog, Roscher 1922).

Nach den klinischen Beobachtungen am Menschen sind die tödlichen Ausgänge nach Kollargolapplikation u.U. durch die zusätzliche Gabe noch anderer kolloidaler Stoffe hervorgerufen worden (Voigt 1926).

Pinto, Pupo und Dourado (1944) berichten über den tödlichen Ausgang der Behandlung einer Sydenham'schen Chorea mit Elektrargol. Nach einer Lumbalpunktion wurde 1,5 g Elektrargol in isotonischer Lösung intrathekal injiziert. Nach der Injektion traten ein Kollaps in der Peripherie, ein Lungenödem, und wegen bronchoalveolärer Plegie eine Atemlähmung auf. Der Patient starb 48 Stunden nach der Elektrargolinjektion.

Zwischenfälle durch 15 %ige Kolloidal-Silber-Eiweiß-Lösung zur Absortivbehandlung sind in der Literatur nicht bekannt geworden (P o u l s o n 1925).

III. Schäden durch Silbernitrat

1. Verätzung durch Silbernitrat

a) Allgemeines

Silbernitrat findet wegen seiner besonderen kaustischen Wirkungen viel Verwendung. Bei Nichtbeachten der vorgegebenen Konzentrationsvorschriften kommt es deshalb zu medizinalen Vergiftungen. Die meisten Zwischenfälle werden in Form von Verätzungen an den Augen mitgeteilt:

Herstellung einer 1o %igen anstatt einer 2 %igen Höllensteinlösung (F e j è r 1926); eine Hebamme ließ ohne Rezept ihre Höllensteinflasche beim Drogisten mit 7,5 %iger Lösung nachfüllen (B r e - t an g e (1931), E r m e l (1929) berichtet: ein Apotheker gibt versehentlich 1o %ige Lösung zum Einträufeln bei Neugeborenen aus. E b e r m a y e r (1926) berichtet über eine Klage gegen einen Arzt. Dieser hatte bei einem kleinen Kind mit der üblichen Einträufelung von Höllenstein eine sehr wesentliche, bleibende Entstellung am Auge verursacht. Der Arzt wurde für den Entstellungsschaden haftbar gemacht. Schwere Verätzungen des Auges bis zur Erblindung ist durch Einbringen von 1o %iger $AgNO_3$-Lösung verursacht worden (F ü h n e r 1951, B r u g s c h 1956).

b) Kasuistik von Ätzschäden durch konzentrierte $AgNO_3$-Lösungen

Im Jahr 1922 berichtet R e s a k über die Verätzung von 6 Säuglingsaugen durch irrtümliche Lieferung von 1o %iger Silbernitratlösung zur Credéisierung.

Die Lid- und Stirnhaut der Kinder war schwärzlich verfärbt, die Lider waren geschwollen. Es lag weiter vor: hämorrhagische Sekretion, fibrinöser Bindehautbelag und eine diffuse Hornhauttrübung. Nur bei einem Kind, das, wie seine Mutter, eine positive Wassermannreaktion aufwies, kam es zu einer ausgedehnten Hornhauteinschmelzung und einem Iriszerfall.

Die Befunde bei einem v. O e t t i n g e n (1958) genannten Fall lauteten: Schwere Verätzungen der Conjunktiva, Ödem und Ulceration des Lids, sowie dauernde Trübung der Cornea; Nekrosen der Hornhaut und Narbenbildungen in einem anderen Fall. Ausgelöst wurden diese Schäden durch konzentrierte Silbernitratlösung, im 1. Fall war es eine 12 %ige Lösung.

Verätzungen sind auch durch Blasenspülungen mit Höllensteinlösungen verursacht worden (M o e s c h l i n 1952). M a n e t t i (1952) konnte sogar in einer experimentellen Studie mit Silbernitratlösungen eine chronische Cystitis teils hämorrhagischen Charakters mit einer Tendenz zur Formation von Leukoplakien, Papillomen und Blasenkrebs auslösen.

Als Abortivum ist $AgNO_3$ nur ganz selten benutzt worden (E s s e r 1937). H e d r é n (19o5) macht als einziger eine kasuistische Mitteilung: Eine Frau läßt

sich von einer Kurpfuscherin 6 mal die Vagina mit 3 %iger Höllensteinlösung pinseln. Es traten anschließend jedoch keine Vergiftungserscheinungen auf.

Das Bepinseln ging so vor sich: Es wurde ein etwa 12 - 14 cm langes, im Durchmesser 4 1/2 cm dickes, verzinntes, röhrenförmiges Instrument, dessen Öffnungen scharfe Ränder hatten, in die Scheide geführt. Die in eine 3 %ige Lapislösung getauchte Feder wurde in das Rohr gesteckt und die Geschlechtsteile wurden damit "beschmiert". Das Instrument insgesamt sechsmal bis zu einer Tiefe von 7 cm eingeführt, verursachte - wahrscheinlich durch die scharfen Ränder - immer geringe Blutungen. Am 25. Juli wurde ein 7 Monate alter toter Fötus geboren. Bei der Frau traten anschließend keine Vergiftungserscheinungen auf.

Zur einmaligen Aufnahme größerer Silbermengen, gewissermaßen zu einer akuten Silberintoxikation kann es beim Menschen durch die ausgiebige Schleimhautverätzung durch Argentum kommen (H i l t n e r , S e i g e 1962).

Von vielen älteren Autoren übereinstimmend angegebene Veränderungen dabei sind Entzündungen von Haut- und Wundflächen durch die Ätzwirkung mit Höllenstein in Substanz, oder starken Lösungen und Salben (M a y e r 1909).

2. Symptome und klinisches Erscheinungsbild der akuten oralen $AgNO_3$-Vergiftung

a) Allgemeines

Bei oraler Aufnahme von Silbernitrat, das metallisch schmeckt (K a y e 1961), kommt es zur Bildung von

weißlich-gelben, bläulichen Schorfen auf der Schleimhaut von Mund, Oesophagus und Magen (K o b e r t 1903, G a d a m e r 1909), weiter zu einem Gefühl des Brennens in Mund, Pharynx und im Epigastrium (v. O e t t i n g e n 1958, Du B o i s und G e i l i n g 1959). Hinzu kommen Übelkeit, starke gastrointestinale Reizung, Errbrechen weißer, flockiger Massen, die am Licht allmählich dunkel werden (G a d a m e r 1909 und K a y e 1961). Speichelfluß, Magenschmerzen und Durchfälle (M a y e r 1909) sind Anzeichen der entstehenden Gastroenteritis, die im Sektionsbefund immer nachweisbar ist. (K o b e r t 1903).

Resorptiv sind nervöse Erscheinungen in Form zentraler Lähmungen (E i c h h o l t z 1957) und Beeinträchtigungen der Respirationsmuskulatur sowie des Atemzentrums (R e u t e r , L i e b , W e y r i c h 1938), schließlich Anästhesie, Somnolenz, Nausea, Konvulsionen, Pupillenstarre (E r b e n 1909, G a d a m e r 1909), Fehlen der Patellarsehnenreflexe (E d e l 1901) gesehen worden. Anschließend tritt ein Zustand von Hämorrhagie (K o n e c n y 1966) mit Schock (Du B o i s und G e i l i n g 1959, v. O e t t i n g e n 1958) und Koma (M e y l e r 1956) ein.

Die Todesursache kann sein: Koma innerhalb weniger Stunden oder Tage (v. O e t t i n g e n), Schock (K o n e c n y) nach der Hämorrhagie Lungenödem (K o b e r t 1903), meist jedoch respiratorische Paralyse (E s s e r 1937, Du B o i s und G e i l i n g 1959, K a y e 1961).

b) Kasuistik zur Vergiftung mit Silbernitrat in Form von Höllensteinstiften bei Kindern

Nach Verschlucken eines abgebrochenen, sogenannten harten Lapis-Stiftes soll der Tod eines 15 Monate alten Säuglings unter Krämpfen erfolgt sein (Brugsch 1956). Im allgemeinen ist, besonders beim Vorhandensein von Magensalzsäure, ein günstiger Ausgang zu erwarten.

Kunkel beschreibt in der älteren Literatur (Zitat bei Reuter und Mitarbeiter 1938) einen Fall von tödlicher Silbernitratvergiftung. Es handelte sich um ein Kind, welches 9 Stunden nach Verschlucken eines abgebrochenen Lapisstiftes verstarb. Über einen ähnlichen Fall berichtet Edel (1901), der auch die lokalen Verätzungen an der Speiseröhre beschreibt. Im von Edel beschriebenen Fall war die Lichtung der Speiseröhre durch stark ausgebildete Schorfe, die kruppöse Membranen darstellten, fest verschlossen. Die oberen Abschnitte der Luftwege zeigten eine auffallend starke Schleimabsonderung. Der Magen zeigt eine mehr fleckig angeordnete Verschorfung, überdies weist die Schleimhaut oberflächliche Substanzverluste und beginnende Geschwüre auf. In der Schleimhaut des oberen Dünndarms finden sich in der Regel nur entzündliche Erscheinungen mit Blutungen.

Über eine seltene, besonders unglückliche Vergiftung mit letalem Ausgang durch ein bohnengroßes Höllensteinstück berichtet D. Jokanovicu aus Belgrad (1961).

Beim Bestreichen eines Nabelgranuloms an einem 30 Tage alten Kind sprang dem behandelnden Arzt der Lapis aus der Pincette und dem schreienden Kind, von allen Anwesenden unbemerkt, in den Mund. Als das Lapisstück nicht zu finden war, dachte man an die Möglichkeit des Verschluckens. Der Mund des Kindes wurde erfolglos unter-

sucht, auch konnte man zunächst keinen Brechreiz auslösen. Später erbrach der Säugling grauen, klebrigen Schleim und schaumigen Mageninhalt. Bei der Röntgenuntersuchung war ein Schatten von metallischer Intensität in der Magengegend zu entdecken. Es handelte sich tatsächlich um den verschluckten Teil des Stiftes. Dieser hatte sich im Mageninhalt aufgelöst und mit der Schleimhaut ein Silberproteid gebildet. Nach dem Vorfall lebte das Kind noch 32,5 Stunden. Der sehr starke korrosive Einfluß des Silbernitrates verursachte eine riesige Magenperforation mit letalen Folgen. Der Obduktionsbefund gab folgendes Bild: diffuse, purulente Peritonitis, stellenweise verätzte Schleimhaut der unteren Speiseröhre und eines Teils des Magens, sowie eines Pankreasteiles. Die Rückwand war perforiert. Ferner zeigte sich Hyperämie der Gehirnhaut und des Gehirns, sowie ein Hirnödem, katarrhalische Entzündung der Schleimhaut der Speisewege sowie gewisser Magenstellen, katarrhalische und hämorrhagische Bronchopneumonie.

Der Silbernachweis erfolgte mit konz. HCl, die einen weissen Niederschlag von AgCl an dem Bauchhöhleninhalt auslöste.

Die chemisch toxikologische Untersuchung von 85 g Darminhalt ergab 3,01 mg Silber und außerdem Silberspuren in der Bauchhöhle.

IV. Befunde bei akuten Vergiftungen durch $AgNO_3$ und kolloidales Silber (Tabelle 25)

Die nachfolgende Tabelle stellt aus den Arbeiten der aufgeführten Autoren: Edel 1901, Kobert 1903, Mayer 1909, Gadamer 1909, Erben 1909,

Resak 1922, Esser 1933, Reuter, Lieb, Weyrich 1938, Fühner 1943, Sollmann 1943, Fuhner 1951, Moeschlin 1952, Meyler 1956, Brugsch 1956, Eichholtz 1957, v. Oettingen 1958, Du Bois und Geiling 1959, Konjovic 1959, Jokanovic 1961, Kaye 1961, Konneč ny 1966, Putzke 1966 das Wichtigste über akute Vergiftungen mit Silbernitrat und kolloidalem Silber zusammen.

Tabelle 25	Befunde bei akuten Vergiftungen durch $AgNO_3$ und kolloidales Silber
Präparate	Höllensteinstift (Lapis infernalis) $AgNO_3$-Lösungen (höher als 5 %ige Lösungen). Kollargol, Elektrargol
Aetiologie	Unglückliche Verwechslungen, accidentelle medizinale Vergiftungen, Abortversuche
Dosis let.:	Bei iv-Gabe o,2 - o,8 g Silber in Nitratform, bei resorptiver Inkorporierung 8 - 32 g $AgNO_3$, bei kolloidalen Silberpräparaten sind keine genauen Mengenangaben zu machen.

Wirkung	lokale Ätzung unter Bildung oberflächlichen trockenen Schorfs. Bildung einer schwarz-grauen Verbindung (Ag_2S, AgCl, Silberalbuminat). Bei hohen Konzentrationen tiefe Ätzung bis zur (Schleimhaut) Perforation. Toxisch-degenerative Veränderungen an Herz, Leber und Niere.
Symptome	Weiße Schorfe in Mund, Oesophagus, Magen. Nausea, Vomitus, Gastralgien, Erbrechen von bläulich hellen Massen, die sich am Licht schwärzen. Konvulsionen, Pupillenstarre, pathologische Reflexe.
Klin. Bild	Peritonitis, Hämorrhagie, Schock, Koma.
Todesursache	Lungenoedem, respiratorische Paralyse.
Sektionsbefund	Verätzungen der Schleimhaut von Mund, Oesophagus und Gastrointestinaltrakt, Gastroenteritiden, zuweilen Ulcera oder Perforationen.
	Zotten des Dünndarms schwarz infolge Ablagerungen, Leber zeigt schwarze Verfärbung des Bindegewebes und der Gefäße, Niere: die Glomeruli treten auf der Schnittfläche als schwarze Punkte hervor.

Histologischer Befund	Feine Granula in den Basalmembranen der glomerulären Kapillaren, den Pericyten und seltener im Epithel der Bowmannschen Kapsel. Im Leberpunktat Silberniederschlag in Kapillarwandung und Pericyten der Glisson'schen Felder und in einzelnen Granula nahe der Sinusoid-Wand der Hepatozyten. In der Haut, Silbergranula in der Basalmembran der Schweißdrüsen.
Elektronenoptisches Bild	Verschiedenarti struktuierte Protoplasmaeinschlüsse, sowie hyaline oder feingranulär umgewandelte cristae der Mitochondrien. Als primärer Ablagerungsort des Silbers muß nach diesen Befunden das endoplasmatisch Retikulum angesehen werden, in dessen erweiterten Zysternen das Metall an Lipoide und Lipoproteide gebunden wird. Neben der hepatozytären, tritt die der Sternzellspeicherung der Leber Putzke (1966).

Neben den Methoden der Histochemie und Histotopographie hat sich die von Breitenecker 1960 angegebene Historöntgenographie (Mikroradiographie) sowohl bei der Diagnose der Silbervergiftung als auch bei der Lokalisation von Schwermetalleinlagerungen in den Organen allgemein als besonders wertvoll erwiesen.

Im Historöntgenogramm der Niere fanden sich manchmal schwärzliche Niederschläge im Interstitium und der Wand kleiner sklerotischer Arterien. Das zarte Gewebe der Glomerulusschlingen war besonders klar zu sehen. Genauso trat die Silberimprägnierung in der Bowman'schen Kapsel und den Basalmembranen der Kanälchen deutlich in Erscheinung.

In der Haut liegen entlang der Bindegewebsfasern des Coriums die schwarzen Körnchen, ebenso im Stroma der Schweißdrüsen und in der Wand der Gefäße.

Therapie der Vergiftungen:

Bei Einnahme: Den Brechreiz fördern durch Brechmittel; Magenspülung mit 1-2 %iger Kochsalzlösung. Die Lösung soll wieder entfernt werden, da sich AgCl in NaCl-Überschuß wieder löst; Trinkenlassen von Milch, Eiweiß-Lösungen, schleimigen Getränken; als Abführmittel Rizinusöl.

Gegen Schmerzen Morphin, Na-pentobarbital gegen Reizbarkeit.

Äußerlich: Mit viel Wasser abwaschen. Bei Augenverätzungen subcutane Injektion von 3 ml Milch.

V. Silberausscheidung nach EDTA - Gabe

P e r r y (1959) gibt Mittelwerte für die Silbereliminierung mit dem Harn bei 8 Patienten vor, während und nach der intravenösen Gabe des Komplexbildners Na_2Ca-EDTA an (siehe Tabelle 26):

Tabelle

Silberausscheidung bei Gabe von Komplexbildnern in µg/l

	Tag	Zahl der Patienten	Silberausscheidung in µg/l
Ag-Ausscheidung vor der EDTA - Gabe	1	5	1,o2
	2	6	1,19
	3	8	1,12
	4	8	o,95
		Mittel	1,o7

	Tag	EDTA-MENGE	Zahl der Patienten	Silberausscheidung in µg/l
Ag-Ausscheidung während der EDTA - Gabe	1	1 g	8	o,91
	2	3 g	8	o,85
	3	3 g	8	o,99
	4	3 g	7	o,94
	5	3 g	6	o,91
	6	3 g	5	1,13
	7	3 g	3	o,98
	8	3 g	3	o,92
	9	3 g	1	
	1o	3 g	1	o,82
			Mittel	o,92

	Tag	Zahl der Patienten	Silberausscheidung in µg/l
Ag-Ausscheidung nach der EDTA - Gabe	1	4	o,8o
	2	3	1,o9

Das Ergebnis des Experimentes zeigt, daß sich für Silber die Ausscheidungsquote während und nach der Na_2Ca-EDTA-Gabe nicht wesentlich geändert hat und dieses für die Therapie einer Silbervergiftung vermutlich nicht geeignet ist.

J. Diskussion

Silber ist ein seit altersher bekanntes, glänzendes, gut dehnbares, einwertiges Edelmetall. Seine Verwendung ist wegen der besonderen physikalischen und chemischen Eigenschaften sehr vielseitig. Zu der im Altertum schon üblichen Verarbeitung des Schwermetalles zu Münzen und Schmuckgegenständen kommen die heute vielfachen Verwendungsmöglichkeiten. Als Silbersalzemulsionen in der Radio- und Photo-Graphie, als Metalldraht mit der besten elektrischen und Wärme-Leitfähigkeit, nicht zu vergessen die verschiedenen Verbindungen, in welchen Silber von Bedeutung ist. (Esser 1937, Kaye 1961, Wilson 1966).

In der Medizin ist das Spurenelement Silber seit dem arabischen Einfluß auf die abendländische Kultur im 11. Jahrhundert bei uns bekannt.

Die Aufklärung der Wirkungen und Nebenwirkungen des Edelmetalles sowie seiner Verbindungen, nicht zuletzt der Einfluß des Silbers als Spurenelement auf den Stoffwechsel blieb den Forschern in der Zeit kurz vor, größtenteils jedoch der in diesem Jahrhundert vorbehalten.

Bezüglich der Toxizität des Silbers werden in der Literatur nur wenige Fälle mit tödlichem Ausgang erwähnt. Es handelt sich dabei meist um rein akzidentell verursachte tödlich verlaufende Vergiftungen durch das Kaustikum Silbernitrat, bzw. durch eine kolloidale Silberverbindung, die intravenös als Kontrastmittel verwendet wurde.

Das Metall selbst gilt bis jetzt als akut nicht toxisch.

Das von dem Schweizer Naegeli 1893 an einer Kupfermünze auf einer Agar-Agarplatte beobachtete Prinzip der oligodynamischen Wirksamkeit bestimmter Metalle gilt auch für Silber.

Die in wässrigen Medien dissoziierenden Silberionen verursachen durch das Belegen der Oberfläche von Keimen und Zellen eine Stase des Bakterienwachstums und nach einer gewissen Zeit, und einer bestimmten Ionenzahl pro Keim eine Bakterizidie.

Diese oligodynamische Wirkung wird durch eine Oberflächenvergrößerung, beispielsweise mit kolloidalen Lösungen wie Protargol und Argyrol verstärkt (K l i e w e , S t e y s k a l 1947).

In der Konzentration von 25o µg/l zeigten die Silberionen schon nach 3o - 6o Minuten eine starke Wirkung auf diverse grampositive und gramnegative Mikroorganismen (F y r s h i r o t u 196o).

Eine Verbesserung der antimikrobiellen Wirkung erreichte P a c h n e r (1956) durch Adspersion von Silberoxyden an der Oberfläche.

Die Silber- und Silberoxyd-Aerosole von K l i e w e und S t e y s k a l (1947) wirkten ebenfalls verstärkt keimtötend. Es kommt zu einer Schädigung der Bakterienmembran und der des Cytoplasmas.

Die bakteriziden Eigenschaften der Silberionen werden wirtschaftlich nach dem Cumasina-Verfahren, dem Kontakt-Katadyn-Verfahren (K r a u s e 1928), und dem Elektrokatadyn-Verfahren (N o e t z e l 1939) genutzt.

Mit letzterem entkeimt man größere Wassermengen zu Trink- und Badezwecken, außerdem dient es zur Bereitung hochbakterizider Spül-, Wasch- und Desinfektionswässer (B e r s i n 1932, O b e r z i l l 1957, F i s c h e r 1957, H a u s c h i l d 1959).

o,1 mg/l Trinkwasser an Silber, Silberchlorid, Natriumsilberchlorid-Komplex bzw. Silbersulfat sind zur Aufbereitung von Trinkwasser zugelassen (Trinkwasseraufbereitungsordnung vom 19.12.59 für Deutschland).

Zur Desinfektion hat das Katadynverfahren weitgehend in der Essigindustrie, der Obst- und Fruchtsaftfabrikation, der Fabrikation von alkoholischen Getränken, insbesondere von Weinen, in Molkereien, sowie Margarine- und Wurstfabriken Verwendung gefunden (J e n d r a s s i k und P a p p 1935, K r a u s e 1928, T r e s e n i u s 1932, B e a v e n s 1937, N o e t z e l 1939).

Silber wurde als Spurenelement in der Biosphäre nachgewiesen. Es sei aber nur in minimaler Konzentration im menschlichen Gewebe verteilt (T i p t o n 1956).

Ag I scheint sich in Organen mit erhöhtem Gehalt an Thioenzymen des Krebszyklus anzuhäufen (G o m e s da C o s t a 1960). Es ist auch an Komplexen beteiligt; so bildet es mit Arginin und Histidin ein Metallchelonat (S c h w i e g k 1953, B e r s i n 1963).

Viele Mikroelemente, darunter auch Silber, haben eine hemmende Wirkung auf Fermentreaktionen. Tyrosinase wird durch Ag I und Au I reversibel inaktiviert (L e r n e r 1953).

Silberionen hemmen die Wirkung folgender Enzyme:

Saccharase, Pankreas- Leberlipase, Urease, Asparaginase, Dipeptidase, Aminopeptidase, Flavinenzymase (F l a - s c h e n t r ä g e r 1959), sowie Carboanhydrase, Tyrosinase, Xanthinoxydase, Phosphoglukomutase (S c h r o e - d e r 1956). Nach R ö m p p (1956) kommt es zu einer Inaktivierung derß-Fructofuranosidase und der Malzamylase. S c h r o e d e r (1956) unterscheidet zwei Typen der Fermenthemmung:

I. Ein Schwermetall verbindet sich mit einer SH-Gruppe, wobei das Enzym inaktiviert wird. Hg, Cu und Ag pflegen so viele Enzyme zu inaktivieren, die kein Metall enthalten.

II. Es gibt Metalle, die mit Cu konkurrieren. So beobachtet man eine Zunahme der Melaninpigmentierung, wenn Schwermetalle wie As, Bi, Fe, Au, Ag und Hg sich in der Haut ablagerten.

Silber soll in menschlichen Geweben nur in Spuren unter 1 mg/loo g vorhanden sein (F l a s c h e n t r ä g e r 1951). Nach B r o w n i n g (1961) trifft man das Metall nicht in allen Organen an. Der Unregelmäßigkeit seines Vorkommens stimmen N e w e l l und Mc C o l l u m (1931), R a m a g e und Mitarbeiter (1933), L o w a t e r und M u r r a y (1937), K e h o e (194o) und S t i t c h (1957) zu.

D u t o i t und Z b i n d e n (193o), O k a j i m a (193o), S h e l d o n und R a m a g e (1931), L o - w a t e r und M u r r a y (1937), L u n d e g a r d h und B e r g s t r a n d (194o), C h o l a k und S t o r y (1941), S c h a i r e r (1944), F l a - s c h e n t r ä g e r (1951), V o i g t (1952),

S t i t c h (1957) und S i l v e s t r i (1958) berichten über gelungene qualitative Silbernachweise.

Von C h o l a k und S t o r y stammen die ersten quantitativen Angaben. Nur G a u l und S t a u d nennen einen Wert von o,3 mg Ag auf loo g Haut im Jahr 1934. H a u s c h i l d (1959) glaubt, daß der Silbergehalt der Organe bis zu 1 mg % steigen kann.

T i p t o n (196o) gibt einen Konzentrationsbereich von o,5 - 5o µg/g Organasche an, was etwa o,5 - 6o µg/ loo g Feuchtgewicht entspricht. Die Werte von N u s - b a u m (1961) gemessen mit einem direkt ablesbaren Spektrometer bewegen sich im Bereich von o,oo5 - 1,o mg Ag/loo g Trockengewebe.

S t i t c h (1957) nennt für den Menschen einen Silberwert von loo µg/g Asche für Knochen- und Gewebsproben. Der Silbergehalt der Organe beträgt nach J. T i p t o n (1963) im Mittelwert 1,8 µg/g Asche bei einer relativen Standardabweichung von 27 %. Die Organverteilung im einzelnen ist der Tabelle 5 zu entnehmen.

P e r r y und Mitarbeiter geben 1962 Vergleichswerte kindlicher und erwachsener Organe an. Aus Untersuchungen an Lungen von Individuen verschiedener Städte Amerikas konnten bezüglich Alter, Geschlecht, und geographischer Lage der Wohnsitze für die Silberwerte keine Abweichungen festgestellt werden. Nur für San Franzisko war der Wert von Stuhl und Urin, den Hauptausscheidungsquellen des Silbers, höher als sonst.

Der Urin-Mittelwert liegt beim männlichen Geschlecht bei o,81 µg/l, und beim weiblichen bei o,85 µg/l (S c h r o e d e r 1956).

P e r r y und P e r r y kamen bei ihren Urinuntersuchungen einmal auf den Mittelwert von o,8o µg/l, ein anderes Mal auf o,87 µg/l.

Für Synovialflüssigkeit ermittelten N i e d e r m e i e r, C r e i t z und H o l l e y (1962) einen Wert von 1,2 µg/1oo ml.

Für das Gesamtblut finden sich folgende Angaben:

K e h o e (194o) gibt einen Bereich von o,oo - o,oo49 mg/1oo ml (spektrographisch gemessen) an.

B u t t (196o) den Mittelwert o,oo24 mg/1oo ml (emissionsspektrochemisch), L i f s h i t z (1963) einen Mittelwert von 1,o4 µg/1oo ml (spektrographisch), G o f m a n (1964) o,2 ppm = µg/ml.

Für Serum wurde gefunden:

N i e d e r m e i e r (1962) 2,4 µg/1oo g, L i f h i t z (1963) o,444 µg/1oo ml, G o f m a n (1962) o,o4 - o,51 ppm = µg/ml, G o f m a n (1964) o,2o8 µg/ml (Röntgenfluoreszenz).

Als Quelle für die Silberspuren im menschlichen Körper kommen die folgenden Möglichkeitn in Betracht:

Neben dem Kontakt mit dem Leitungswasser sowie mit bestimmten Getränken, wie Limonaden und Fruchtsäften, ist es vor allem die Aufnahme von Silberspuren durch den Umgang mit Silbergegenständen des täglichen Lebens (Silberbesteck, Silbergefäße und ähnliches mehr) (H a u s c h i ld 1959).

Sodann kommt Silber in Spuren im Erdboden, in Pflanzen und Tieren, so besonders in bestimmten Fischen, dem kanadischen Lachs vor (M o n n i e r - W i l l i a m s 1949).

Die unphysiologischen Silberverbindungen gelangen perkutan, peroral, per inhalationem und zwar akzidentell, iatrogen oder auf gewerblichem Weg in den Körper.

Nach dem Prinzip: Umwandlung in lösliche Verbindungen ___Resorption___Transport in den Blut- auch Lymph-Gefäßen kommt es zum Niederschlag.

Die Endformen des Elementes in den Organen sind Verbindungen in Form des Silbersulfids oder metallisches Silber.

Abgesehen von der Argyrose und der akuten Silbervergiftung sowie u.U. Neoplasmen ist im allgemeinen kein direkter Zusammenhang zwischen einer Erkrankung und einem Fehlen oder Überschuß an Silber bewiesen worden.

Nur bei Entzündungen soll Silber, wie in Tierversuchen festgestellt wurde, angereichert werden (H o o p e r und M y e r s 1924, B e r s i n 1932, W e s t, E l l i o t und Mitarbeiter 1950). T i e t z, H i r s c h und N e y m a n (1957) fanden in entzündlichem Lungengewebe einen erhöhten oder hohen Silbergehalt. Während bei Krankheiten wie akuter lymphatischer Leukaemie mit Leberbeteiligung, Myokardinfarkt und Thrombose der Zentralarterien der Metallgehalt unter der Registriergrenze lag (O l s o n und H e g g e n 1954), konnten für einige chronische degenerative Leiden - Hypertonie, Nierenarteriosklerose, M. Wilson - gewisse Zusammenhänge zwischen diesen und

den Silberniederschlägen bemerkt werden.

Der Silbergehalt des Urins war bei Hochdruckpatienten normal (S c h r o e d e r 1957), ebenso bei Arthritispatienten. (N i e d e r m e y e r , S m i t h und W a t s o n (1954) beobachteten bei einer Patientin nach mehrjähriger kontinuierlicher Einnahme von Silbermitteln neben einer Argyrose einen Hochdruck.

Von O l c o t t (195o) durchgeführte Fütterungsversuche mit Silbersalzen an Ratten führten zum gleichen Ergebnis. O l c o t t sah in den Silberablagerungen besonders in den Gefäßteilen die Ursache für den vaskulären Hochdruck und die Hypertrophie des rechten Ventrikels seiner Tiere.

Nach P o l i c a r d und Mitarbeiter (1936) kommt es bei M. Wilson zu keinen Silberabscheidungen in der Cornea. R u m p e l (1913) und M a s s a r t (195o) fanden diese jedoch dort in ziemlichen Mengen, außerdem in Leber und Niere.

Prinzipiell anerkannt ist die Beziehung zwischen Silber und chronischer Erkrankung sowie Neoplasma. In den Entzündungsherden jahrelang bestehender Erkrankungen nimmt der Metallgehalt zu. Karzinogen wirksame Metalle, wie das Silber, lösen eine Stoffwechselstörung aus. Die Folge davon könnte eine Wucherung der Zellen sein (T i e t z , H i r s c h , N e y m a n 1967, S c h r o e d e r 196o).

Durch einen Wechsel des oxydativen zum anaeroben Stoffwechsel wird das Tumorwachstum (W a r b u r g 1956) eingeleitet. Bekanntlich sind Oxydasen Metallenzyme.

Ein Ersatz oder Fehlen des Metalles könnte eine Oxydaseinaktivierung verursachen und somit ein karzinogen wirksamer Eingriff sein (S c h r o e d e r 196o).

Bei Patienten mit neoplastischen Erkrankungen zeigte sich in einigen Organen ein erhöhter Metallgehalt. T i e t z und Mitarbeiter (1957) fanden bei Patienten mit Tumoren in anderen Organen, so im Lungen- und im Leber-Gewebe, einen besonders hohen Silbergehalt. Ein schädliches Agens könnte in teilweise löslichem Zustand vorhanden sein und Gewebswucherungen hervorrufen.

Bei einem Vergleich der Silberwerte von Organen und Körperflüssigkeiten Gesunder und Personen mit Coronarveränderungen fanden sie keine auffallenden Abweichungen von den Normwerten (T i p t o n 196o, P e r r y 1962).

Aufgrund seiner Ioneneigenschaften wurde Silber schon frühzeitig therapeutisch verwendet, wenn man auch anfangs nicht den Grund für die Wirkung kannte. Als Therapeutikum war Silber bereits den Ägyptern bekannt. Sie versorgten schon damals Wunden und Epithelschäden der Haut mit dünnen Silberfolien.

Als Nitrat fand es bei den Römern Verwendung (B r i n t o n 1949). Die von Paracelsus (1493 - 1541) angewandte Silbertherapie bei Nervenkranken erlebte im 17. und 18. Jahrhundert ihre Blütezeit. Chorea minor, Epilepsie, Tabes, Rückenmarkserkrankungen, Dementia therapierte man mit Höllensteinlösungen oder $AgNO_3$-Pillen (D u p e r r a t 1951, H o l z n e r 1956, L a n g h o f und F r a n k e n 1964).

Silber wurde bei septischen Prozessen, zur Wundbehandlung, als Kontrastmittel bei der Pyelographie - da besonders Kollargol - und bei Gonorrhoe angewendet (E d e l 19o1, K o b e r t 19o6, E s s e r 1936).

Schon im 18. Jahrhundert, hauptsächlich aber im 19. verwendete man das Silber innerlich bei Magenulcus und Magenschleimhautentzündung.

In 15 %iger Lösung nahm man kolloidales Silber zur Abortiv-Behandlung (P o u l s o n 1925/4o), $AgNO_3$-Lösung, 2 - 4 %ig, auch bei Gonorrhoe.

Von L i s t e r s (1827 - 1917) wurde Silberdraht zur Sehnen- und Knochennaht verwendet. Erst mit Silberdraht gelang es S i m s 1858 eine vesicovaginale Fistel zur Abheilung zu bringen.

L e x e r verwandte Silber bei plastischen Operationen an Knochen und Gelenken. o,1 - o,5 %ige Silbernitratlösungen dienten als Adstringens (E i c h h o l t z 1957).

Als Kaustikum steht das Nitrat in 1o - 2o %iger Lösung oder als Lapis infernalis an erster Stelle (H a u s c h i l d 1959).

Die bakterizide Wirksamkeit des metallischen, kolloidalen Oxyd- und Nitratsilbers ist abhängig vom Anteil des ionisierten Silbers (J u s t und S z n i o l i s 1935, G i b b a r d 1937, T r a c y 1941).

Durch Adsorption von etwa 2o Millionen Ag-Ionen auf ein Bakterium kommt es zur Toxizität für bestimmte Mikroorganismen. Die Ionen blockieren deren Thio-Enzyme (B e r s i n 1932, B e n e s c h 1948, M a s s a r t 195o).

S o m e r s (196o) konnte nachweisen, daß in kurzer Zeit durch Bildung nicht ionisier ter Komplexe mit Metallionen der Zelloberfläche Bakterizidie erreicht wurde. Die Festigkeit der Bindung und damit die Wirksamkeit hängt von der Elektronegativität der Metallionen ab.

Auch in der neuesten Zeit wird Silber in der Therapie verwendet, so z.B. $AgNO_3$ (EMD o,o3; TMD o,1 (DAB) bei oraler Gabe. Das Nitrat findet wegen seiner ätzenden und entzündungshemmenden Wirkung bei chronischen Schleimhauterosionen Anwendung: zur Pinselung der Mundhöhle (1 - 5 %ig); bei Pharyngitis und Laryngitis in 5 - 1o %iger Lösung, bei Konjunktivitis in o,5 - 2 %iger Lösung; bei Cervicitis und Portioerosion in 1 - 5 %iger Lösung (F r a n k 1963, G r a u und W i n k l e r 1965, K u s c h i n s k y und L ü l l m a n n 1967).

Der Urologe verwendet es bei Cystitis in 1 - 5%iger, bei schwerer jauchiger Form in 1 - 2 %iger Lösung. Bei den Blasenspülungen ist ein Nachspülen mit 1 %iger NaCl-Lösung erforderlich.

Rhagaden, Fisteln, schmierige und zu üppig granulierende Wunden, Brandwunden, nicht heilende Ulcusränder werden mit 1o %igen $AgNO_3$-Lösungen oder Touchieren mit dem Lapisstift günstig beeinflußt (E i c h h o l t z 1957, H a u s c h i l d 1959, K u s c h i n s k y 1967).

Knochentumoren aus Kiefern löste S c h r o f f s (1962) sehr wirksam ohne Komplikationen in Form von Brüchen oder Hämorrhagien aus dem umgebenden Gewebe.

F r a n k (1963) empfiehlt Silbernitrat bei ulcus ventriculi sowie katarrhalischen und ulcerierenden Darmaffektionen. Nach Magenspülungen mit $AgNO_3$-Lösung ist mit 1 %iger NaCl-Lösung nachzuspülen.

Trotz der intensiven Reizung der Conjunktiva mit Rötung und starker Sekretion, besonders bei Anwendung der 2 %igen $AgNO_3$-Konzentration ist die Credè'sche Prophylaxe mit o,5 - 1 %iger $AgNO_3$-Lösung in Deutschland gesetzlich bei Neugeborenen durchzuführen. In Österreich nimmt man dazu das 1 %ige Argentum acetaticum (S a l v i s b e r g , S c h ö n e b e r g e r 1957).

Silbereiweißverbindungen, denen der starke Reizeffekt fehlt, wie z.B. Protargol^R, Targesin^R, Argentum proteinicum (DAB) werden von der Schleimhaut des Auges, Rachens, der Nase sowie als Schutz gegen Gonorrhoe gut vertragen (K u n t z e (196o).

Durch 2 %ige Protargollösung, in die Harnröhre injiziert und 5 Minuten darin belassen, ging die Anzahl der Gonorrhoefälle laut ausländischen Statistiken auf etwa ein Drittel zurück.

Argentum proteinikum in Salben und Puderform zeigte gute Wirkungen bei Wunden, Ekzemen, Mykosen und Dermatididen F r a n k 1963.

M a g i s t r i s (1962) sowie F r a n k (1963) verwenden Targesin bei Darmerkrankungen (Enteritis, Gastroduodenitis, Colitis, Proktitis, colitis ulcerosa, Sommerdiarrhoen) in 2 %iger Lösung.

Bei Urethritis, Zystitis, Zystopyelitis soll die Instillation von 8o - 1oo ml einer 5 - 1o %igen Lösung erfolgen; Bei Ulcus cruris und Pruritus ani eine Pinselung mit 2 - 1o %iger Lösung.

Bei einer Targesin-Rollkur werden 12 Einzeldosen zu o,3 g Targesin in Laktosegranulat verordnet (DAB 1951). Über 2o resistente Fälle von Trichomonaden-Vaginitis wurden erfolgreich mit dem Antiseptikum Dinaphtalen-Methan-Silber-Disulfonat behandelt (T r u s s e l 1947).

Neben Targesin zur Rollkur wird in der Internen Medizin Adsorgan^{R} zur Behandlung von Darmerkrankungen verwendet (F. R i c h t e r 1959).

Bei bestimmten Viruserkrankungen und bakteriellen Infekten der oberen Luftwege hat S t r e i b l (1947/52) mit seiner Gold-Silber-Aerosol-Therapie gute Erfolge erzielt.

Chirurgisch kommt Fissan-Silberpuder (S c h ü t z e - b e r g 1962) bei allen Wunden zur Anwendung. Bei Ulcera crura mit schlechter Heiltendenz verwendet man vielfach metallisches Silber in Form von Folien oder ganz kleinen Plättchen. In der Neurochirurgie nimmt man zur Blutstillung Silberclips (K e r n 1967).

Wegen der desinfizierenden und antiseptischen Eigenschaft findet Silber in der Urologie besonders unter Spezialitätennamen Verwendung, so in 85 % der Fälle mit chronischen Infektionen der Harnwege (A l l e - m a n n und K r i w a c z e k 1946).

W e n d t führte 1951 Fistelverödungen nach Nierenoperationen mit 2o %iger $AgNO_3$-Lösung durch.

Bei der an amerikanischen Kliniken wieder in Mode gekommenen Brandwundentherapie mit o,5 %igen Silbernitratverbänden sind folgende Nebenwirkungen besonders bei Kindern unbedingt zu beachten (M o y e r 1965): Durch die hypotone Lösung von 29,4 mÄqu/l wird das Gewebe für die Elektrolyte durchgängig (B r e n t a n o 1966). Dem Auslaugen durch die Verbände wird mit 6 - 18 g NaCl und 2 - 6 g Natriumlaktat, peroral gegeben, begegnet (M o y e r). Der Elektrolytverlust wird mit Substitution von NaCl, Kaliumglukonat, und Calciumlaktat behoben.

R o s e n k r a n t z und Mitarbeiter stellten bei 3 Kindern mit Verbrennungen von weniger als 2o % der Körperoberfläche im Alter von noch nicht 4 Jahren eine Hyponatriaemie fest, die jedoch durch orale bzw. intravenöse Natriumgaben ausgeglichen werden konnte.

1647 beobachtete Angelus S a l a zum 1. Mal eine universelle Argyrose nach interner Argentum-Nitrikum-Behandlung. 1851 demonstrierte H e b r a erstmals in Wien einen Argyrosefall, 1859 erfolgte durch F r o m m a n n eine genaue anatomisch-histologische Mitteilung über diese Erkrankung.

Durch die zunehmenden Silbermedikationen häuften sich die Argyrosefälle. Bis 1922 zählte M y e r s 8o Veröffentlichungen über Argyrosen.

Bezüglich der Definition dieser Silberschädigung gibt es unterschiedliche Anschauungen. Im klassischen Sinn versteht man darunter eine Einlagerung feinster Silberkörnchen, die eine blauschwarze Verfärbung der Haut und Schleimhäute verursacht (K u m e r 1935). Nach K o e l s c h (1956) handelt es sich um eine örtliche

oder totale Silberimprägnierung des Körpergewebes. Demgegenüber lautet die moderne Definition:

Argyrose ist eine durch Silberpartikel entstandene Beeinträchtigung bestimmter Organe, die zu deutlichen Allgemeinerscheinungen im Sinne einer Metallintoxikation führen können (K u n z e , M u l d e n h a u e r und F i e d l e r 1962).

Entsprechend der Pathogenese unterscheidet man

1. die endogene oder haematogene Form,
2. eine ektogene Form, die an der Applikationsstelle der Noxe durch direkte Fortleitung - jedoch ohne Passage der Blutbahn - zur Versilberung führt (L a r s e n 1927).

   Vom äußeren Bild her kennt man die lokale oder partielle, die hauptsächlich ektogener Art ist, sowie die universelle oder generalisierte Argyrose (D u p e r r a t 1951, M o n t a u d o n 1949, H a u s c h i l d 1959).

   Die Einteilung in gewerbliche und in iatrogene Argyrose (Argyrie) bezieht sich auf die Möglichkeit ihres Zustandekommens.

Die älteste, von F r o m m a n n 1859 stammende Theorie zur Pathogenese beruht auf der Anschauung, daß peroral aufgenommenes Silber zunächst im Magen in Clorsilber verwandelt wird, so in den Darm gelangt und hier in Silberalbuminat übergeführt wird. Die wasserlösliche Verbindung soll in der Blutbahn - entweder von Leukozyten gespeichert (H e u b n e r 1934, G r a u , W i n k l e r 1963), oder im Lymphstrom

(S t e w a r t , P a r k e r 1926) - bis in die Kapillaren verschleppt werden.

Aufgrund elektiver Reduktionseigenschaften bestimmter Gewebsschichten soll das Silber in seiner endgültigen Form nach K o e l s c h (1956) sowie G r a u und W i n k l e r (1965) als Ag_2S abgeschieden werden (s. auch H o l z n e r 1956). Die Ablagerung ist elektiver Art. Sie erfolgt stets an faserigen, membranösen Gebilden des Bindegewebes. Es besteht besondere Affinität zu den feinsten elastischen Fasern des Bindegewebes, der Nierentubuli, Glomerula und Kapillaren. Am häufigsten fand man das Metall in den Zwischenmembranen der Glomeruli, der Plexus chorioidei, den Basalmembranen der Schweiß- und Talgdrüsen. Nicht zuletzt fielen die spezifischen RES-Zellen der Leber und Milz durch Silberspeicherung auf (U l l m a n n 1927, W h i t h a m 1928, H e u b n e r 1939, S u n d e r m a n n 1961).

An reduzierenden Medien im Gewebe kommen in Frage:

Schwefelwasserstoffhaltige Darmgase, relativer Sauerstoffmangel im Pfortaderblut (K o b e r t 1903), chemische Prozesse bei den Sekretionsvorgängen (K o e l s c h und H o l z n e r 1956) und nicht zuletzt in der Haut, im maschigen Gewebe des Rete Malpighii Umwandlung auf photochemischem Wege durch die photokatalytische Wirkung des Lichts (K u m e r 1936, U r b a n 1942).

Nach U r b a n (1942) geht die Reduzierung der Metallsalze mit dem Verlust an Sulphydrilkörpern einher. Dadurch wird die Tyrosinase-Reaktion in den Melanozyten enthemmt, was eine zusätzliche Hyperpigmentierung

bei Metallsalzvergiftungen (As- Au- Ag-Salze) erklärt (L a n g h o f 1959).

Zu der grauen Pigmentierung der Haut von der Argyrose kommt die braune durch Melanin (F r a n k e n und L a n g h o f 1959).

Elektronenmikroskopische Untersuchungen von P u t z k e (1966) zu dem Mechanismus der Ablagerungen ergaben eine Anhäufung von experimentell zugeführtem Silberpigment in Phagolysomen der Leber.

D e m p s e y und W i s l o c k i (1955) wiesen Silber in Mitochondrien von Parenchymzellen nach, jedoch erst nach cytotoxischer Dosis. Im Kapillarbereich lag Silber zwischen Endothel und Basalmembranen. Der Hauptanteil wird jedoch in Zellen des reticulohistiocytären Systems gespeichert (G a t z 1949), abgesehen von dem Teil, der mit den Faeces eliminiert wird (H o c h l e i t n e r 1959).

Aus den Befunden von K u n z e und S c h w a n d t (1967) geht hervor, daß das Silberpigment nicht in den differenzierten epithelialen Zellen abgelagert wird.

Für die Entstehung einer Argyrose ist ein Zusammentreffen bestimmter Faktoren ausschlaggebend. Wesentlich ist vor allem die Menge des einverleibten Silbers (H o l z n e r 1956), sie liegt zwischen 2 und 35 g. Intravenös wurden 2 g gegeben (S o l l m a n n 1948). H a u s c h i l d (1959) gibt als perorale Mindestgabe 6 g, R ö m p p (1966) eine Argyrose auslösende Mindestmenge von 10 g an.

C r i s p i n (1909) sah Argyrie nach 4-jähriger, peroraler Zufuhr von Kollargol. 2 g $AgNO_3$, eingenommen innerhalb zweier Monate, bei täglicher Pinselung mit 1 %iger $AgNO_3$-Lösung ein halbes Jahr, sowie täglicher Behandlung einer größeren Wunde mit 1 %iger Lösung einige Jahre, rief jeweils Argyrose hervor (K ö l s c h 1956).

Die durchschnittliche Mindestdauer bis zum Auftreten lokaler Argyroseverfärbung beträgt 2 - 5 Jahre (S o l l m a n n 1948, S a x 1957).

Nach H o l z n e r (1956), H e n n i n g (1958) und E b e r h a r t i n g e r (1965) spielt ein Dispositionsfaktor eine wichtige Rolle bei der Argyroseentstehung.

K ö l s c h (1966) und W e y b r e c h t konnten dies besonders bei der Entwicklung gewerblicher Argyrosen feststellen.

Nach H e b r a (1850) sind besonders rötlich-blonde Individuen, sowie Frauen mit zartem Teint und Blondinen (K o e l s c h 1956) besonders zur Argyrosebildung veranlagt.

Nicht zuletzt hat der Konstitutionsfaktor eine gewisse Bedeutung. Aus den Anamnesen verschiedener Argyrosefälle ergeben sich Anzeichen für früher existente Anaemien, sowie Magenbeschwerden und Magenulcera. Durch derartige Diathesen könnte die Resorption oder Deponierung resorbierter Silberteilchen begünstigt werden (K o e l s c h 1956).

G a u l und S t a u d (1935) erwähnen die auffallend physio-pathologische Disposition metallischer Elemente für Kapillaren und Gefäße überhaupt. Ein durch regelmäßige und dauernde Zufuhr entstandener Silberniederschlag bleibt zeitlebens unverändert.

Durch den Umbau in eine organische Verbindung wird eine Konzentration des Giftes vermieden (K u g e l m e i e r 1936). U r b a n (1942) spricht nach dem Ablauf der Reduktionsvorgänge vom Endzustand von Vergiftungszuständen. Auch nach H o f f m a n n's "Lehre von der Esophylaxie der Haut" (193o), wird das Silber aus der löslichen, also giftigen, in eine unlösliche Verbindung übergeführt.

Nach H i l t n e r s und S e i g e s Ansicht (1962) läßt sich noch kein eindeutiges Prinzip erkennen, das die besondere Affinität des Silbers zu bestimmten Geweben in Organen erklären würde.

Universelle Argyrose tritt erst nach ausgedehnten Silberablagerungen im Organismus auf. An Symptomen findet man einen grauvioletten Saum am Zahnfleisch (K u m e r 1935), Konjunktiven, Skleren, jedoch auch Lidspaltengegend und Nagelbett verfärben sich.

Übereinstimmend wird seit F r o m m a n n (1859) die schiefrig-graue Verfärbung der Haut, besonders an dem Licht ausgesetzten Stellen, sowie Hautanteilen mit dünner Epidermis wie Gesicht, Gelenkfalten und Schleimhaut erwähnt (J a h n 1894, D o h i 19o8, K i n o 19o9, H a r k e r und H u n t e r 1935).

Handteller sowie Fußsohlen und später entstandene Narben sind pigmentlos, selbst wenn in einem späteren

Stadium die ganze Körperoberfläche grauschwarz koloriert ist (H e u b n e r 1934, K o l s c h 1956).

Bei lokaler Argyrose findet sich eine Verfärbung der Hände und des Gesichts; und an den Augen eine bräunliche Lid- und Bindehautverfärbung. Am häufigsten verfärbt sind neben den Konjunktiven die Schleimhaut der Mundhöhle, des Rachens sowie des Bronchialbaumes; bestimmt immer die der Nase, dort besonders die regio respiratoria nasi (G o l d s t e i j n 1953). Letztere stellt aus funktionellen Gründen den objektivsten und zugleich den empfindlichsten Gradmesser der lokalen Argyrose dar.

Bei der selektiven Abscheidung des Silbers mit seiner Vorliebe für elastische Fasern in gefäßreichem Bindegewebe (D o h i, K a n i t z 19o6) werden bestimmte Organe mit hohen Silberwerten angetroffen. Schon makroskopisch sichtbar sind die Silbermengen in den plexus chorioidei des Gehirns, in den membranae propriae der Schweißdrüsen, weit weniger der Talgdrüsen, in den Nierenglomeruli, den Mesenteriallymphknoten (S t o l m a n und S t e w a r t 1962, K o n e č n y 1966) sowie in den Schleimhäuten der Organe, die das Silber bei der Aufnahme passiert hat (R i e m e r 1875).

Bei der feingeweblichen Untersuchung finden sich in der Haut in der untersten Schicht des Rete Malpighii fein- bis grobkörnige Schwefelsilberstreifen. Besonders reichlich sind die Silberkörnchen in der glatten Muskulatur sowie der Media der mittleren Arterien und Venen und der Adventitia der kleinen Gefäße historöntgenografisch (B r e i t e n e c k e r 196o) nachweisbar.

Stärkste argyrotische Verfärbungen erkennt man im Papillenbereich und den Basalmembranen der Schweißdrüsen (S c h w a n d t und R i c h t e r 1964).

Selbst bei negativen Nachweis von Silberablagerungen in der Haut, kommt man bei der Untersuchung der membrana propria der Schweißdrüsen immer zu einem positiven Ergebnis (H o l z n e r 1956). F i r t h und H a r r i s o n (1924) glauben so immer einen diagnostischen Irrtum ausschließen zu können. (Der Nachweis gelingt mit KCN-Lösung, oder Kaliumferricyanid und Natriumthiosulfat.)

Bei einer Augenargyrose, besonders bei der allgemeinen Art, kommt es zum Befall der Konjunktiva, der elastischen Membran und der Cornea - meist bei lokaler Argyrie. Die endogene Entstehung letzterer wurde nur zweimal mitgeteilt.

R e m m l e r (1958) fand bei seinen als gewerblich bedingt festgestellten Argyrosen anfänglich einen Befall der Conjunktiva, nach 7 - 8 Jahren auch einen der Cornea.

N o n n e n m a c h e r (195o) fand Silber im Tränensack.

In der Descemetschen- Membran sahen es H a r k e r und H u n t e r (1935) und V e l h a g e n (1953).

Besonders deutlich ist bei einer Argyrose der Silberniederschlag im Dünndarm und in den mesenterialen und retroperitonealen Lymphdrüsen nachzuweisen (H e u b n e r 1934).

Grauschwarze Pigmentkörnchen findet man außerdem in den Schleimhautfalten, besonders auf Schnittflächen der Mesenterialdrüsen und der Media der kleinen Darmarterien (K ö l s c h 1956).

Im Respirationstrakt stieß man auf Silberpigment im Bindegewebe der glatten Muskulatur (H e u b n e r 1934), besonders jedoch im Perichondrium der Trachealknorpel (T o b l e r 1922; K o n j e č n y 1966), auch am Bronchialknorpel und im elastischen Gewebe der Lunge (T o b l e r 1922). Mc L a u g h l i n und Mitarbeiter (1945) wiesen histochemisch feingranulierte Pigmentierungen der Lamina elastica der Lungenarterien und der elastischen Fasern der Alveolarwände nach. Von der Nasen- und Bronchialschleimhaut waren die Basalmembranen der Epithelien befallen (M o n t a u d o n 1958, S e c r e t a n und M o n t m o l l i n 1965).

Bei den Gefäßen fanden sich spärliche Silbermengen in der gequollenen Grundsubstanz der Subintima und in der benachbarten innersten Mediaschicht der Aorta (H o l z n e r 1956). Die Arterien kleinen Kalibers und die Arteriolen sind nach K o n e č n y (1966) besonders in der membrana elastica interna befallen.

Auch im Herzmuskel, außen den Muskelfasern angeschmiegt, sowie im Interstitium, Endo- und Perikard wies H e u b n e r (1934) bei der Argyrose leichte Silberverfärbungen nach. Vereinzelt sah man Pigment in der Dura mater, gehäuft im Plexus chorioideus. Im lappigen Anteil des interfollikulären Bindegewebes der Schilddrüse fand T o b l e r (1922) Silber, J a h n (1894) in der Kapsel und den Membranen der Follikel sowie in der Membrana propria der Drüsenacini der Mamma. In der Wand der kapillaren Milzvenen, den Zentral- und Pinselarterien, vereinzelt auch in Retikulumzellen fand H o l z n e r (1956) Silberabscheidungen. T o b l e r

(1922) stieß auf spärliche Niederschläge in der Kapsel, dem Trabekelsystem, im Hilusbindegewebe und der Wand kleiner Arterien in der Milz. In der Membrana propria der Pankreasausführungsgänge konnte R i e m e r (1875) Silber nachweisen.

In quergestreifter Muskulatur, Nerven und Knorpel waren keine Silberkörnchen nachweisbar (F r o m m a n n 1859, B l a s c h k o 1886, K i n o 1909, K u n z e und S c h w a n d t 1967).

Die Gefäße des Uterus (D o h i 1908) der Tuben und Ovarien zeigen dichte Niederschläge.

Im Hoden war Silber in der Membran der Kanälchen, in der Tunica albuginea und der Tunica vaginalis festzustellen (H e u b n e r 1934).

Unter dem geschichteten Epithel im Ureter war die Silberlagerung außerordentlich dicht (D o h i 1908). Spärliche Körnchen zeigte das Schleimhautbindegewebe und die Muskularis der Blase (J a h n 1894).

Die Hauptsilbermengen finden sich in der Niere und Leber. Charakteristisch ist der Niederschlag in Granulaform in den Basalmembranen der glomerulären Kapillaren, den Pericyten, seltener im Epithel der Bowman'schen Kapsel (P u t z k e 1966), in den Basalmembranen der Rinden, etwas stärker auch der Markkanälchen (H o l z n e r 1956), am stärksten in der membrana propria der Henle'schen Schleifen (H e u b n e r 1934).

In der Leber war es für K o n j e č n y (1966) interessant, nur die kleinen Kaliber der Portalvenen befal-

len zu sehen. H o l z n e r (1956) erwähnt Abscheidungen im Bereich der Periportalfelder. P u t z k e (1966) fand Silber in Kapillarwandung und Pericyten der Glisson'schen Felder und in einzelnen Granula nahe der Sinusoidwand der Hepatozyten.

Bezüglich der Kasuistik der Argyrose verdienen zunächst einige Mitteilungen wegen ihrer Kuriosität Interesse:

L e w i n und G u i l l e r (1913) fanden bei einem Mann nach 25 Jahre langem Bartfärben mit Silbernitrat eine Argyrose der Konjunktiven. R o s e n (195o) berichtet von einem Zahnarzt, der durch seinen beruflichen Kontakt mit Silberamalgam eine Augenargyrose davontrug. Ein 25 jähriger Fotograf bekam eine totale Argyrose durch das Kauen silberhaltigen Photopapieres (R a b u t, L e r o y und R a m a k e r s 1951).

Beispiele für Argyrosen, die durch den heute noch üblichen Gebrauch von Silbernitrat und Silbereiweißverbindungen zustandekamen, führen R i c h t n e r und S j ö b e r g (1942), S m i t h und W a t s o n (1954), B o u c h e t und M e r i g u e t (1957), N o n n e n m a c h e r (195o), M ø l l e r (1954/55), P i e t s c h (1964), F r a n k e n und L a n g h o f (1964) sowie S c h w a n d t und R i c h t e r (1965) an.

Zur Frage des Krankheitswertes der Argyrose gab es widersprechende Ansichten:

Argyrie sei irreversibel, aber von keinerlei Vergiftungserscheinungen begleitet (P o u l s o n 1925). Silber erweise sich weitgehend als ungiftig (U r b a n 1942) für den menschlichen Organismus. Nach

langdauernder Zufuhr entstehe die als Argyrosis bezeichnete Verfärbung der Haut und innerer Organe.

Nach K ö l s c h 1956 ist die örtliche oder totale Silberimprägnierung, populär ausgedrückt, in leichteren Fällen lediglich ein Schönheitsfehler, in schweren Fällen eine gewisse Entstellung, aber ohne eigentlichen Krankheitswert und ohne Erwerbsminderung. Arbeitsmedizinisch gesehen handele es sich dabei um "Berufsstigmata".

Die Argyrose "falle äußerlich auf", klinische Symptome seien nicht zu befürchten (H e n n i n g 1958).

Selbst wenn es sich bei der Argyrose nicht um eine Vergiftung handelt, so zieht der Argyrosekranke durch seine verunstaltete und etwas unheimlich erschienende Verfärbung (C u r s c h m a n n 1947) meist die neugierige Teilnahme der Mitmenschen auf sich. Diese Beeinträchtigung des Integuments ist aber eine unästhetische dauerhafte Dermatose, die einen Zustand des ständigen Aufsehenerregens und der Kuriosität darstellt, der letzten Endes eine verhängnisvolle Rückwirkung auf die Psyche ausübt (R a m o n d 1946).

Es wird aber auch über Argyrosefälle mit Krankheitssymptomen, oder pathologisch-anatomisch nachweisbaren Organveränderungen berichtet.

B r e s g e n 1872 berichtet bei einem Patienten, der durch jahrelanges Bartfärben mit Höllensteinlösung eine Argyrose ausgelöst hatte, von allgemeiner Abgeschlagenheit, Benommenheit, Gedächtnisschwäche, Schmerz im Hinterkopf und chronischem Magen-Darmkatarrh. Nach Aufhören des Färbens schwanden alle Krankheitssymptome. Ebenfalls nach dem Absetzen der $AgNO_3$-Medikation hörten

bei einer Patientin die Allgemeinerscheinungen im Sinne einer Metallintoxikation, wie Herzklopfen, Luftknappheit, Enge im Brustkorb, Schwitzen, Abgeschlagenheit und Appetitlosigkeit mit deutlichem Gewichtsverlust auf (K u n z e , M u l d e n h a u e r und F i e d l e r 1961). In den zwei Jahren, in denen die Frau Mundpinselungen mit 5 %iger $AgNO_3$-Lösung vornahm, sei das Achselhaar vollkommen und das Kopfhaar ziemlich stark ausgegangen.

G r a u und W i n k l e r (1965) untersuchten die Belegschaft einer Silbernitratfabrik auf mögliche Veränderungen im Sinne von Argyrosen. Dabei stellten sie fest: Jeweils ein Drittel klagte über Augenbrennen, Tränenträufeln, Brennen und Kitzeln der Nasenschleimhäute, verstärkte Ermüdungserscheinungen, Kopfschmerzen, Verlust der Libido, Gastralgien. Die Verfasser vermuteten in den Beschwerden eine mögliche Mitbeteiligung innerer Organe im Sinne einer universellen Argyrose. Entsprechend diesem Untersuchungsergebnis - gut ein Drittel hatte glaubbare, organtypische Beschwerden seitens der Nase und der Augen - scheint der lokalen Argyrose doch ein gewisser Krankheitswert zuzukommen (G r a u und W i n k l e r 1965).

Weiter wird über Symptome seitens des Gefäßsystems, des Herzens und des Kreislaufs berichtet:

Bei einem 18 jährigen Mädchen, das wegen eines Magengeschwürs lange Zeit mit $AgNO_3$ behandelt wurde, zeigten sich an der Niere hochgradige degenerative Veränderungen wie sie fast immer bei starker Amyloidose wie auch regelmäßig bei Argyrie angetroffen werden (K a h l d e n 1894).

Kino (19o9), Gettler, Rhoads und Weiss (1927) sowie Browning (1961) haben der Argyrie noch eine Nierenbeteiligung mit konsequenter Gefahr der Arteriosklerose zugeschrieben. In ihren Fällen sahen sie, daß die Silberniederschläge in der Niere mit sekundärer Arteriosklerose verbunden sind.

Schwandt und Richters (1965) Patientin, die das Vollbild der Argyrose nach 12-jähriger Targesinbehandlung aufweis, zeigte im EEG einen krankhaften Befund, der durchaus in Einklang mit der Silberschädigung zu bringen war (Wiczorek 1965).

Die im Rattenexperiment erreichte Hypertonie bedingt durch Silber verursachte Gefäßalteration konnte beim Menschen nicht eindeutig nachgewiesen werden (Kunze und Schwandt 1957).

In einem von Rumpel (1913) veröffentlichten Fall einer Pseudosklerose entwickelte sich wohl durch eine Lues connata bedingte Leberstörung eine Argyrose allein durch den alltäglichen Kontakt mit Silbergegenständen.

Weybrecht (1953) stellte nach dem berufsmäßigen Kontakt mit Poliersilber innerhalb von 3 Jahren bei einer Patientin eine Argyrose und einen Leberschaden fest. Wegen der Bedeutung der Leber für den gesamten Stoffwechsel und als Ausscheidungsorgan könnten nach Meinung des Autors Zusammenhänge zwischen der Metallintoxikation und der Leberveränderung gesehen werden.

In einem von Mc Laughlin (1945) zitierten Fall eines Polierers fand man ein Emphysem bei Siderose und Argyrose der Lunge. Die gleichen Veränderungen sah man auch bei 4 Silberveredlern, die jahrzehntelang Eisen-

oxyd und Silberstaub ausgesetzt waren.

B a r r i e und H a r d i ng (1947) führen diese Alterationen auf die Menge an elastischem Gewebe der kleinen Lungegefäße zurück. M o n t a u d o n (1958) fand eine Argyrose der Bronchial- und Nasenschleimhaut bei klinischen Bronchitissymptomen.

Schwärzliche Depots im subepithelialen Bindegewebe - Befunde, die für eine Argyrose sprechen - in der Schleimhaut der oberen Luftwege konnten S e c r e t a n und M o n t m o l l i n (1965) bei Silber ausgesetzten Personen feststellen.

Bei Augenargyrosen fand man sowohl Störungen der Dunkeladaption (M a r n e r 1953) wie auch Beeinträchtigungen des Sehvermögens.

B a r t l e t t (1944) entdeckte einen neuen Typ der Cataracta nach Silbernasentropfeninstillation.

Dyskeratosen bei Feigwarzen und eventuell Leukoplakien sahen L a n g h o f und E l s t e (1958) nach einer Ulcussilbertherapie mit Targesin.

Den besonderen Fall einer lymphoretikulären Hyperplasie bringen E b e r h a r t i n g e r und Mitarbeiter (1965) in den möglichen Zusammenhang mit einer klassischen Argyrose nach jahrelanger Behandlung recidivierender Gastritiden mit Silbereiweißgaben.

Die Möglichkeiten einer Therapie der Argyrose sind sehr begrenzt. Der Versuch von S t i l l i a n s und L a w l e s s (1928) mit o,25 %igem Kaliumferricyanid und 6 %igem Natriumthiosulfat in 1 %iger Lösung, intrakutan gespritzt, ergab nur einen Koloritwechsel zum Braunen hin.

S h i m i z u (1935) erreichte mit Natriumhyposulfit und Ferrocyankali im Verhältnis 7 : 3, zunächst iv und dann sc injiziert, nach 4 Monaten ein Aufhellen der Haut bis fast zum normalen Aussehen.

Ein Mißerfolg war die Behandlung mit BaL, Ca- oder Na-EDTA und D-Penicillinamin (R o s e n t h a l und O l s w a n g 1948, G e r b a s i und R o b i n s o n 1949), ebenso der Versuch mit Antallin-EDTA (B j e r r u m , S c h w a r z e n b a c h und S i l l e n 1957).

Die einzig sinnvolle Therapie gegen die Argyrose liegt in der gezielten Prophylaxe, auf gewerblichem Sektor durch Ergreifen von Schutzmaßnahmen, Einführung von Kontrollen und rechtzeitigem Arbeitsplatzwechsel (K ö l s c h 1956/63).

Die zeitliche und quantitative Beschränkung der Behandlung mit Silbermitteln, der Rezeptzwang für diese, nicht zuletzt der Ersatz durch andere Mittel wären geeignete Maßnahmen, eine Argyrose zu vermeiden R a m o n d 1946, B r i n t o n 1961, S c h w a n d t und R i c h t e r 1965).

B j ö r k e n h e i m (1949) konnte über den Ausbruch einer allergischen Reaktion bei einer Frau nach Einnahme von Kollargolklysmen bei Dickdarmkatarrh berichten.

Über die Giftwirkung des Silbers im Tierexperiment wurde Folgendes bekannt:

Große iv-Einzeldosen kolloidalen Silbers führten bei Ratten zu systematischer Vergiftung. Die dosis letalis betrug 5oo mg. Der Tod trat nach 12 Stunden durch Lun-

genödem oder Lungeninfarkt ein (S h o u s e, W h i p p l e 1931). Anzeichen von Inappetenz, Adynamie und Gewichtsabnahme, sowie Hämolyse mit hochgradiger Anaemie gingen voraus.

D e c h a n t (191o) veröffentlichte Silber-Organwerte von mit Kollargol gefütterten Hunden (Tabelle 24). Nach H o l s t e (1926) wurden bei Hunden als Folge von Ag-Vergiftungen Lähmungen, sowie Störungen der Atem- und Herztätigkeit beobachtet.

S c o t t und H a m i l t o n (1948/5o) spritzten Ratten mit radioaktivem Ag^{1o5}-NO_3^- und untersuchten dann die Organe und das Blut auf Ablagerungen hin. Die Niederschläge schienen proportional der gegebenen Silbermenge zu sein. W e s t (195o) fand Ag^{1o5}, als Nitrat appliziert, in seinen Ratten vorwiegend in Organen, die infiziert waren. Er glaubt diese Erscheinung mit der Transportfunktion der Leukozyten erklären zu können. Mit $AgNO_3$, Ag Cl, Targesin im Fütterungs- und Trinkversuch gelang es bei Ratten eine Argyrose experimentell zu erzeugen (E n d e r s und Mitarbeiter 1956). Mit Ausnahme der Testes konnte der gleiche Organbefall wie bei den argyrotisch veränderten menschlichen Organen festgestellt werden (O l c o t t 1948, G a t z 1949, D e m p s e y und W i s l o c k i 1965). Das Ausmaß der Imprägnierung schien E n d e r s und M o e n c h (1956) der Dosis und der Verfütterungszeit annähernd proportional zu sein.

Über <u>pathologisch-anatomische Veränderungen</u> nach Silbergaben berichten H a m a n o (1933), O l c o t t (195o), E n d e r s und M o e n c h (1956), La T o r r a c a (1962).

H a m a n o sah schon 1933 trübe Schwellung und vacuoläre Degeneration der Tubuli, sowie Schwellung der Leber-

zellen mit Zellkernzertrümmerung bei Kaninchen nach Gabe von o,o5 - o,5 %iger Silbernitratlösung. E n d e r s und M o e n c h (1956) berichten von degenerativen Nierenschäden an Albinoratten, die mit Silber gefüttert waren. L a T o r r a c a verursachte mit 2 %iger $AgNO_3$-Lösung bei Kaninchen eine elektiv toxische Wirkung auf das Leberparenchym und die Nierenkanälchen. Die Tiere starben im Koma.

Interessant ist die Beobachtung hämodynamischer Veränderungen im Lungenkreislauf durch Gabe von Silbernitrat. P o r t o und C o r d e i r o (1952) provozierten bei Hunden ein Lungenödem aufgrund dabei entstehender Mikroembolien nach $AgNO_3$-Injektionen in das venöse System oder das rechte Herz. Das Lungenödem und die akute Linksinsuffizienz sind Folgezustände einer plötzlichen Ausdehnung und eines Druckanstieges im kleinen Kreislauf. Deren Ursache dürfte mehr angioneurotischer als cardiogener Natur sein.

Intravenös verabreichtes Silber rief auch bei K o - t o w t s c h i k o w's (1911) Hundeversuchen gleichzeitig ein ausgeprägtes Lungenödem und gravierende Störungen der Blutzirkulation hervor.

Auch M a z h b i c h (1959) fand bei seinen Hundeversuchen, daß das Lungenödem, wie die Zirkulationsstörung als Folgen der Silbernitratwirkung aufzufassen sind. Beide Vorgänge haben unbedingt einen Einfluß aufeinander. In einer weiteren Arbeit ging es M a z b i c h (196o) um die Frage der Todesursache nach der Silbernitratapplikation: Führen das Ödem oder die alterierten Blutzirkulationsverhältnisse zum Tode ? Nach seinen Versuchsergebnissen tritt bei geringer Silberdosis

der Tod sowohl durch das Ödem, im Sinne einer Hypoxie hypoxämischen Charakters, als auch durch die Zirkulationsstörung, im Sinne einer Hypoxie zirkulatorischen Charakters, ein. Bei hoher Dosis (32 mg/kg) kommt es zu frühem Tod durch schnelle Störung der Zirkulation und geringe Intensität der Ödembildung. Die zirkulatorische Hypoxie, durch $AgNO_3$ ausgelöst, ist die entscheidende pathologische Alteration.

Das Einspritzen von Katecholaminen, Ammonium- und Calciumchlorat sowie Silbernitrat in die Parietalgegend des Großhirns hatte bei Ratten den akuten Tod durch Lungenödem zur Folge (S n e e r und D i n u 1965). Nach Ansicht der Autoren handelte es sich um den neurogenen Mechanismus der Sympathikusregelung, der für das akute Lungenödem pathogenetisch wirksam wurde.

Für akute Schädigung durch Silberverbindungen beim Menschen kommen das kolloidal gelöste Silber, Kollargol und das Silbernitrat in Frage. Absichtliche Vergiftungen, Mord, Selbstmord sind äußerst selten (R e u t e r, L i e b , W e y r i c h 1938).

Über den einzigen bekannt gewordenen Suizid eines Geisteskranken nach dem Schlucken dreier Höllensteinstifte berichtet E d e l (19ol).

Die toxische Dosis ist von mehreren Faktoren abhängig, und deshalb mit großer Schwankungsbreite behaftet, nämlich zunächst von der Zusammensetzung (Silbernitrat, Silbereiweiß in Kolloidlösung), dann von der Konzentration, der Applikation(oral, intravenös), sowie dem Milieu und Füllungszustand des Magens.

$AgNO_3$ in Dosen von o,o5 - o,1 g erzeugten ein Gefühl von Wärme und Brennen im Epigastrum, weiter Übelkeit und

Erbrechen. In manchen Fällen, in denen bis zu 32 g Ag als Nitrat eingenommen wurden, konnten nur heftige akute Gastritiden festgestellt werden (P o u l s o n 1925).

Nach E r b e n (19o9) wurden 3o g Höllenstein, per os eingenommen, toleriert.

Für K o b e r t (19o3) bedeutet eine Menge von mehr als 3o g Silbernitrat die dosis letalis.

G a d a m e r (19o9) führt die Toleranz von 32 g Silbernitrat auf eine wahrscheinlich sehr geringe Resorption zurück.

Nach P o u l s o n (1925) liegt die Ursache dafür in der oberflächlichen Wirkung, sodann auch in der Umwandlung des Nitrates in die nichttoxischen Verbindungen Silberalbuminat und Chlorsilber.

Die letale orale Dosis variiert zwischen einer Menge von über 2 g bis zu 3o g (S o l l m a n n 1943, G o o d m a n und G i l m a n 1956, v. O e t t i n g e n 1957 und H a u s c h i l d 1959).

Den letalen Ausgang führt v. O e t t i n g e n in dem von ihm beobachteten Fall auf eine akute haemorrhagische Gastritis mit anschließendem Schock zurück.

D u B o i s und G e i l i n g (1959) sehen schon 1o g Silbernitrat infolge der Gefahr zentraler Vasomotoren- und Atem-Lähmungen für verhängnisvoll an.

Intravenös oder subkutan verabreicht liegt die toxische Dosis sehr viel niedriger. Für den Erwachsenen können o,o7 - o,o8 g schätzungsweise ausreichen (R e u t e r , L i e b , W e y r i c h 1938).

Wegen der unterschiedlichen kolloiddispersen Phase lassen sich für kolloidales Silber nur schwer genaue Angaben bezüglich der Toxizitäts- und Letalitätsdosis machen.

In der Literatur wurden 4 medizinale Kollargolvergiftungen bekannt.

Nach intravenöser Injektion von Argentum kolloidale traten folgende Symptome auf: Leichtes Frösteln, Schüttelfrost, starke Zyanose und Dyspnoe als Folge eine Lungenembolie.

Fünf Minuten nach iv-Injektion von 1o ml einer 2 %igen Kollargollösung sahen P a t e i n und R o b l i n (19o9) bei einer 23 Jährigen schwere Zyanose, gefolgt von Koma und Exitus. Bei der Sektion zeigten sich alle Anzeichen für das Ablaufen eines akuten Lungenödems.

Nach der Füllung eines Nierenbeckens bei einer 54 Jährigen kam es zum Exitus anläßlich einer Pyelographie mit Kollargol. Bei schweren allgemeinen Intoxikationszeichen starb die Frau genauso wie der von F a h r (1916) erwähnte 34 Jährige an Kollaps.

An schweren Nekrosen und Blutungen in Knochenmark, Leber und Niere, verstarben unter dem klinischen Bild einer Purpura haemorrhagica zwei an Lues und Gonorrhoe erkrankte Mädchen nach intravenöser Kollargolbehandlung (H e r z o g und R o s c h e r 1922).

48 Stunden nach einer Elektrargolinjektion von 1,5 g in isotonischer Lösung, intrathekal injiziert, starb ein an Sydenham'scher Chorea Erkrankter (P i n t o, P u p o und D o u r a d o 1944).

Durch 15 %ige Kolloidal-Silber-Eiweiß-Lösungen zur Abortivbehandlung sind keine Zwischenfälle bekannt geworden (P o u l s o n 1925/4o).

Zu Schäden durch Silbernitrat durch die Mißachtung der Konzentrationsvorschriften für die Nitratlösungen kommt es meist bei medizinalen Vergiftungen.

Am häufigsten sind die Augenverätzungen (F e j e r 1926, E r m e l 1929, B r e t a g n e 1931).

Schwere Verätzungen des Auges bis zur Erblindung sind durch das Einbringen von lo %iger $AgNO_3$-Lösung verursacht worden (F ü h n e r 1951, B r i g s c h 1956). Durch lo %ige Silbernitratlösung kam es zur Verätzung von 6 Säuglingsaugen (R e s a k 1922).

Auch bei Blasenspülungen mit Höllensteinlösungen kam es zu Verätzungen (M ö s c h l i n 1952), ja sogar zur Formation von Leukoplakien, Papillomen und Blasenkrebs (M a n e t t i 1952).

H e d r e n (19o5) erwähnt die Verwendung von 3 %iger Lapislösung als Abortivum durch eine Kurpfuscherin Durch die Manipulation mit einem röhrenförmigen Instrument in der Vagina der Graviden und durch das gleichzeitige Instillieren der Höllensteinlösung kam es zum Abort eines 7 Monate alten Föten. Bei der Frau traten danach keine Vergiftungserscheinungen auf.

Die Symptomatik und das klinische Erscheinungsbild der akuten oralen $AgNO_3$-Vergiftung ist gut bekannt. Es kommt auf den Schleimhäuten und ganz allgemein an Kontaktstellen zur Erscheinungen, wie sie bei akuten Vergiftungen mit Säuren auftreten im Sinne von Gastroenteritiden (K o b e r t 19o3, M e y e r 19o9).

Nach der Resorption des Silbernitrates sind zentrale Lähmungen (E i c h h o l t z 1957), Beeinträchtigungen der Atemmuskulatur, sowie des Atemzentrums (R e u t e r und Mitarbeiter 1938), schließlich Anaesthesie, Somnolenz, Nausea, Konvulsionen, Pupillenstarre (E r b e n 1909, G a d a m e r 1909) und Fehlen der Patellasehnenreflexe gesehen worden.

Der Tod kann eintreten durch:

Koma innerhalb weniger Stunden oder Tage (v. O e t t i n g e n 1958), Schock (K o n e c n y 1966), nach Haemorrhagie und Lungenödem (K o b e r t 1903), meist jedoch nach respiratorischer Paralyse (E s s e r 1937, D u B o i s und G e i l i n g 1959, K a y e 1961).

In der Literatur finden sich einige kasuistische Mitteilungen über Höllensteinvergiftungen bei Kindern:

Nach Verschlucken eines abgebrochenen Lapisstiftes starb ein 15 Monate alter Säugling unter Krämpfen (B r u g s c h 1956).

Einen gleichfalls tödlichen Ausgang beschreibt E d e l (1901).

Über die höchst unglückliche Vergiftung eines 30 Tage alten Kindes berichtet J o k a n o v i c u (1961) aus Belgrad. Das Kind verschluckte unbemerkt ein Stück eines zum Abstreichen eines Nabelgranuloms benutzten Lapisstiftes. Die stark korrosive Wirkung des Silbernitrates verursachte eine riesige Magenperforation. Bei der Autopsie fand man eine diffuse, purulente Peritonitis, stellenweise verätzte Schleimhaut der unteren Speiseröhre sowie eines Teils des

Magens, Perforation der Magenrückwand. Ferner sah man eine cerebrale Hyperämie, sowie eine solche der Hirnhaut, katarrhalische Entzündung der Speisewege und gewisser Magenteile, schließlich noch eine katarrhalische und haemorrhagische Bronchopneumonie.

Die wichtigsten Kenntnisse bei der akuten Vergiftung mit Silbernitrat und kolloidalem Silber sind nach den Gesichtspunkten: Aetiologie, Dosis letalis, Wirkung, Symptome, klinisches Bild, Todesursache, Sektionsbefund, histologischer Befund, Therapie bei Silbervergiftung in Tabelle 25 zusammengestellt.

Über Versuche zur gezielten Therapie von Silbervergiftungen finden sich praktisch keine Angaben. P e r r y (1959) bestimmte die Silbereliminierung mit dem Harn bei 8 Patienten vor, während und nach intravenösen Gaben von Na_2 Ca-EDTA. Eine wesentliche Änderung der Ausscheidungsquote war nicht festzustellen. Dieses Ergebnis ist eine Bestätigung dafür, daß der Komplexbildner nicht als Therapeutikum bei Silbervergiftungen zu verwenden ist.

K) Zusammenfassung

In der vorliegenden Arbeit wird anhand der Literatur über die Physiologie und Pathologie des Silbers berichtet.

Silber wurde als Spurenelement in der Biosphäre nachgewiesen. Es hat eine hemmende Wirkung auf verschiedene Fermentreaktionen. Nach Schroeder (1956) inaktiviert Silber Fermente einmal durch Bindung des Metalls an eine SH-Gruppe, zum anderen durch einen kompetitiven Antagonismus mit Cu.

Wirtschaftlich wird die Bakterizidie der Silberionen zur Wasseraufbereitung genutzt.

Der normale Silbergehalt verschiedener menschlicher Organe und Körperflüssigkeiten liegt unter 1 mg/100 g. Allerdings differieren die von den verschiedenen Autoren angegebenen Werte. Die Angaben von Tipton (1963) für einzelne Organe sind in Tabelle 5 aufgeführt.

Der Nachweis und die quantitative Bestimmung des Silbers erfolgte meist spektrographisch.

Monier-Williams (1949) hat die Quellen für die physiologischen Silberspuren im menschlichen Körper aufgezeigt (siehe Tabelle 13). Der Weg der unphysiologischen wie der physiologischen Silberverbindungen - bis zum Niederschlag als Sulfid oder im metallischen Zustand - wird erwähnt.

Ein direkter Zusammenhang zwischen einer Erkrankung und einem Mangel bzw. Überschuß an Silber ist bisher nur

bei der Argyrose, bei akuten Silbervergiftungen sowie u.U. bei Neoplasmen bewiesen worden.

Weiterhin wird Silber im Zusammenhang mit Hochdruck und Nierenleiden, M.Wilson und malignen Erkrankungen genannt. Silber soll carcinogen wirksam sein, weil es aufgrund einer Oxydaseinaktivierung einen Übergang vom oxydativen zum anaeroben Stoffwechsel auslösen könnte (S c h r o e d e r 196o).

In entzündlichen Geweben soll Silber angereichert werden. Die aus pathologisch veränderten Organen und Körperflüssigkeiten gefundenen Silberwerte weichen nicht signifikant von den normalen ab (siehe Tabellen 15 - 2o). Ausnahme: R u m p e l (1913).

Die therapeutische Wirkung der Silberionen beruht auf der Bakteriostase bzw. der Bakterizidie. Silbernitratlösungen in verschiedenen Konzentrationen dienen als Adstringens, als Kaustikum, als Abortivum bei Gonorrhoe und als Credé ' sches Prophylacticum bei Neugeborenen.

o,5 %ige Silbernitrat-Verbände werden wegen der guten Wirksamkeit gegen Problemkeime bei Verbrennungen an amerikanischen Kliniken appliziert.

Silbereiweißverbindungen werden mit Schutzkolloiden verwendet, z.B. in Targesin^{R} und Protargol^{R} (F r a n k 1963).

Die häufigste Schädigung durch Silber ist die Argyrose. Sie wurde zum erstenmal im 17. Jahrhundert beobachtet. Die Definition dieser Erkrankung und die Theorie ihrer Pathogenese werden abgehandelt. Es werden Angaben über die elektive Organablagerung gemacht. Zu ihrer Entstehung ist ein Zusammentreffen verschiedener Faktoren

ausschlaggebend. Die Symptome der lokalen und der universellen Argyrose werden dargelegt. Eine besondere Affinität des Silbers zu bestimmten Geweben ist festgestellt worden (S c h w a n d t 1967).

Über den Krankheitswert der generalisierten Argyrose gibt es keine übereinstimmenden Ansichten. Es wird aber über pathologisch anatomisch nachweisbare Organveränderungen berichtet. Ebenso ist der lokalen Argyrose ein gewisser Krankheitswert zuzusprechen.

Die einzig sinnvolle Therapie gegen die Argyrose liegt in der gezielten Prophylaxe (K ö l s c h 1963).

Über die Organablagerung des Silbers und über die damit im Zusammenhang stehenden pathologisch anatomischen sowie pathophysiologischen Veränderungen im Tierexperiment berichten u.a. D e m p s e y und W i s l o c k i 1965, M a z b i c h 1959/6o, S n e e r und D i n u 1965.

Eine akute Schädigung beim Menschen kann durch iv-Gaben kolloidal gelösten Silbers, Kollargol[R], und Silbernitrat verursacht werden.

Die toxische Dosis für Silbernitrat wird sehr unterschiedlich angegeben. Die Dosis letalis, peroral gegeben, soll 2-3o g Silbernitrat betragen; intravenös soll sie schätzungsweise bei o,o7 - o,o8 g liegen.

Über akute Silbernitratschäden im allgemeinen bzw. an bestimmten Organen berichten u.a. F ü h n e r 1951, M o e s c h l i n 1964, M a n e t t i 1952, H e d r e n 19o5, E i c h h o l t z 1957.

Der Tod tritt ein durch Koma, durch Schock nach Hämorrhagie und Lungenödem, meist jedoch nach respiratorischer Paralyse. B r u g s c h 1956 und J o k a n o v i c y 1961 berichten über akzidentelle tödliche Höllensteinvergiftungen bei Kindern.

Die wichtigsten Erkenntnisse über akute Silbervergiftungen zeigt die Tabelle 25.

Der Mißerfolg P e r r y's und P e r r y's (1959), eine Silbereliminierung mit dem Harn nach iv-Gaben von Na_2Ca-EDTA zu erzielen, zeigt die Unbrauchbarkeit dieses Komplexbildners, als Antidot bei Silberintoxikationen wirken zu können.

Literaturverzeichnis

1. ALLEMANN, R., E. KRIWACZEK
Die Behandlung infektiöser Erkrankungen der Harnwege mit Silber Metemextern (Silberchlorid Metem 4 %).
Schweiz. Med. Wschr. 76, 6 (1946)

2. ALEXANDROW 1892
zit. bei Mazhbich(1959/6o)

3. ALT, A.
On a case of argyrosis of the conjunctiva and the staining of the epithelium from the application of an Argyrolsolution.
Amer. J. Ophthal 29, Ser.II, 116 (1912)

4. ARZT, L.
Über Silbersalvarsan. Ein Beitrag zur Frage der gleichzeitigen, kombinierten Quecksilber-Silbersalvarsantherapie.
Derm. Z. 31, 165 (192o)

5. BADER, K.F.
Organdeposition of silver following silver nitrate therapy of burn.
Plast. Reconstr. Surg. 37, 55o (1966)

6. BALDINI, M., C. MAURI
L'anemia sperimentale da collargolo-saponina e la titolazione dei preparati.
Haematologica 31, 591 (1948)

7. BARRIE,H.J., H.E. HARDING
Argyrosiderosis of lungs in
silver finishers.
Brit. J. Indust. Med. 4, 225 (1947)

8. BARTLETT, R.E.
Generalized argyrosis with lens in volvement
(from nose drops) unusual case:
Amer. J. Ophthal 38, 4o2 (1954)

9. BAUER, K.H.
Das Krebsproblem.
2. Aufl.
Springer Berlin, Göttingen, Heidelberg 1963

1o. BEAVENS, E.A., H.E. GORESLINE
Silver in the artificial aging of brandies.
Ind. Eng. Chem. 29, 623 (1937)

11. BELL, C.D., D.E. COOKSEY, W.R. NICKEL
Amalgam tatoo - (localized argyria)
Arch. Derm. 66, 523 (1952)

12. BENESCH, Reinh., R.E. BENESCH
Amperometric titration of sulfhydril
groups in aminoacids and proteins.
Arch. Biochem. 19, 35 (1948)

13. BERSIN, Th.
Biochemie der Mineral- und Spurenelemente.
Akademische Verlags-Ges. Frankfurt/Main (1963)

14. BERSIN, Th.
Die Beschleunigung der Dehydrierung von Merkaptoverbindungen durch Metalle. Ein Versuch zur Erklärung der oligodynamischen Wirkung der Metalle.
Biochem. Z. 245, 466 (1932)

15. BERSIN, Th.
Effektoren der Enzymwirkung.
in: Handbuch der Enzymologie Vol. 1 p. 154
Akad. Verlagsgesellschaft Leipzig (1940)

16. BESSMAN, S.P., N.J. DOORENBOS
Chelation.
Ann. Intern. Med. 47, 1039 (1957)

17. BETTMANN, A.G.
Tannic acid-silvernitrate treatment of burns.
Northwest Med. 34, 46 (1934)

18. BIEBER, P.
Argyrie cutanée.
Bull. Soc. Franc. Derm. Syph. 64, 210 (1957)

19. BILLROTH, Th.
Burns and frostbite in general surgical pathology and therapeutics.
Hackley, C.E. trans.
Appleton-Century-Crofts Inc. p 286 New York (1883)

20. BITTER, L.
Über das Absterben von Bakterien auf den wichtigeren Metallen und Baumaterialien.
Z. Hyg. Infektionskr. 69, 483 (1911)

21. BJERRUM, J., G. SCHWARZENBACH, L.G. SILLEN
Stability constants of metalion complexes.
Chem. Soc. I, 76 (1957)

22. BJØRKENHEIM, G.
Allergi för hypofysbaklobspreparat och för
Kolloidal silverförening.
Nord. med. 41, 735 (1949)

23. BLASCHKO, A.
Über physiologische Versilberung des
elastischen Gewebes.
Arch. mikr. Anat. 27, 651 (1886)

24. BLASCHKO, A.
Über das Vorkommen von metallischem Silber
in der Haut von Silberarbeitern.
Mschr. pract. Derm. V, 2 (1886)

25. BLUM, V.
Ein Fall von lokaler Argyrie der
Blasenschleimhaut.
Wien. Klin. Wschr. 26, 1773 (1913)

26. BOERSMA, D., B.L. BAKER
Sites of deposition of silver in argyria
with special reference to axillary glands.
Arch. Derm. 57, 1009 (1948)

27. BONDOC, C.C., P.J. MORRIS,
T. WEE, J.F. BURKE
Effects of o,5 percent silvernitrate
therapy for extensive burns in children.
Surg. Forum 17, 475 (1966)

28. BOUCHE, I., S. MERIGUET
Un cas d'argyrie.
Ann. oto-laryng. 74, 55o (1957)

29. BRANDES, C.H.
Ionic silversterilization.
Ind. Eng. Chem. 26, 962 (1934)

3o. BREITENECKER, L.
Historöntgenographische Untersuchungen
bei Schwermetallvergiftungen.
Dtsch.Z.ges.gerichtl.Med. 49, 654 (1959/6o)

31. BRENTANO, L. W.W. MONAFO, C.A. MOYER
Antibacterial efficacy of colloidal
silver complex.
Surg. Forum 17, 76 (1966)

32. BRESGEN
Ein Fall von chronischer Vergiftung durch
salpetersaures Silber.
Berlin. Klin. Wschr. 9, 72 (1872)

33. BRETAGNE, P.
Accidents cornéens par une solution de
nitrate d'argent trop concentrée chez
un nouveauné.
Bull. Soc. Ophtal. Franc. 42, 279 (1929)

34. BRINTON, W.D.
Argyria: case.
Gys. Hosp. Rep. 98, 88 (1949)

35. BROCKELMANN
Die Behandlung der Argyrie.
Arch. Derm. 17, 452 (1928)

36. BROWNING, E.
Toxicity of industrial metals.
Butterworth London (1961)

37. BRUGSCH, H., O.R. KLIMMER
Vergiftungen im Kindesalter.
Ferd. Enke Verlag Stuttgart (1956)

38. BRUNS
Demonstration eines Falles von
schwerer Argyrose nach Adsorgan.
Klin. Wschr. 11, 1733 (1932)

39. BÜTTNER-WOBST, W., H. OPITZ
Corneal changes in workers of silver
industry; occupational hygiene of eyes.
Arch. Gewerb. Path. Gewerb. Hyg. 13, 374 (1954)

4o. BUTT, E.M., R.E. NUSBAUM, T.C. GILMOUR,
S.L. Di DIO
Trace metals patterns in disease states:
Hemochromatosis, Bantu siderosis and iron
storage in Leannec's cirrhosis and alcoholism.
in: Metal-Binding in Medicine
ed. M.J.Seven and L.A. Johnson
J.B.Lippincott Comp. Philadelphia (196o)

41. BUTT, E.M., R.E. NUSBAUM, T.C. GILMOUR, S.L. Di DIO
Trace metal levels in human serum and blood.
Arch. Environ. Health 1, 52 (196o)

42. CALVO, W.
Observations on the metallic impregnations of brain tumors.
Acta Neurochir. 1o, 85 (1964)

43. CASON, J.S., D.M. JACKSON, E.J.L. LOWBURY, C.R. RICKETTS
Antiseptic and aseptic prophylaxis for burns: use of silvernitrate and of isolators.
Brit. Med. J. 2, 1288 (1966)

44. CASTAGNA, M.
Détermination colorimétrique de l'argent dans les milieux biologiques.
Rev. Franc Etud. Clin.Biol. 6, 795 (1961)

45. CHARALAMPOUS, F.C.
Biochemical studies on Inositol
V. Purification and properties of the enzyme that cleaves Inositol to D-Glucuronic acid.
J. Biol. Chem. 234, 22o (1959).

46. CHOLAK, J., R.V. STORY
Spectrochemical determination of trace metals in biological material.
J. Opt. Soc.Amer. 31, 73o (1941)

47. CHOLAK, J., R.V. STORY
Spectrographic analysis of biological material.
III lead, tin, aluminium, copper, silver.
Ind. Eng. Chem. Anal. 1o, 619 (1938)

48. CRISPIN, A.M.
Argyrisme following the use of Collargol.
JAMA 52, 862 (19o9)

49. CURSCHMANN, H.
Über Argyrie nach langdauernder
Adsorganmedikation.
Med. Klin. 33, 1158 (1937)

5o. DAB Deutsches Arzneibuch
6. Ausg. (1926), Neudruck (1951)
Dtsch. Apotheker Verlag Stuttgart

51. DAVIS, G.K., I.K. LOOSLI
Mineral metabolism.
Ann. Rev. Biochem. 23, 459 (1954)

52. DECHANT
Über die Ablagerung von Silber in den Organen
nach längerer Fütterung von Kollargol.
Mh. Tierhk. 22, 1 (191o)

53. DEMPSEY, E.W., G.B. WISLOCKI
The use of silvernitrate as a vital stain,
and its distribution in several mammalian
tissues as studied with the electron microscope.
J. biophys. biochem. Cytology 1, 111 (1955)

54. DOHI, Sh.
Über Argyrie.
Virchow Arch. Path. Anat. 193, 148 (19o8)

55. DUKE-ELDER, W.S.
Textbook of Ophthalmologie.
Vol. 2: 1767
St. Louis Musby (1938)

56. DUMSCHITZ 1936
zit. bei Mazhbich (1959/6o)

57. DUPERRAT, B.
Note sur l'etiologie des argyries.
Ann. Derm. Syph. 78, 36 (1951)

58. DUTOIT, P., C. ZBINDEN
Spectroscopie - analyse spectrographique
des ceindres d'organes.
C.R. Acad. Sci. 19o, 172 (193o)

59. DUTOIT, P., C. ZBINDEN
Spectrographic analysis of the ash
of blood and of organs.
C.R. Acad. Sci. 188, 1628 (1929)

6o. DU BOIS, K.P., E.M.K. GEILING
Textbook of toxicology.
University Press New York, Oxford 1959

61. DWORZAK, H.
Zur Kenntnis der lokalen Argyrose der Portio vaginalis uteri und in Cervixpolypen.
Zbl. Gynäk. 29, 1691 (1934)

62. EASTMAN, N.J.
The role of frontier america in the development of cesarean section.
Amer. J. Obstet. Gynec. 24, 919 (1932)

63. EBERHARTINGER, Ch., H. EBNER, G. NIEBAUER
Argyrose und lymphoreticuläre Reaktion.
Z. Haut Geschlechtskr. 19, 161 (1965)

64. EBERMAYER
Standes- und Berufsangelegenheiten.
Rechtsfragen aus der ärztlichen Praxis.
Dtsch. Med. Wschr. 52, 34 (1926)

65. EDEL, M.
Befund bei Vergiftung mit Höllensteinstiften.
Vschr. Gerichtl. Med. 22, 39 (19ol)

66. EICHHOLTZ, F.
Lehrbuch der Pharmakologie.
9. Aufl.
Springer Berlin, Göttingen, Heidelberg 1957

67. ENDERS, A., A. MOENCH
Elimination of silver in experimental argyrosis.
Arch. Exp. Path. Pharm. 229, 16 (1956)

68. ERBEN, F.
Vergiftungen.
in: Hdb. der ärztl. Sachverständigentätigkeit
Hrsg. P. Dittrich VII/I
Braumüller Verlag Wien (1909)

69. ERMEL
Eine verhängnisvolle Höllensteinlösung.
Münch. Med. Wschr. 76, 1383 (1929)

70. ESSER, A.
Klinisch-anatomische und spektrographische Untersuchungen des ZNS bei akuten Metallvergiftungen unter besonderer Berücksichtigung ihrer Bedeutung für gerichtliche Medizin und für Gewerbepathologie.
Dtsch.Z.ges.gerichtl. Med. 25, 239 (1935)

71. ESSER, A.
Epikrise.
Dtsch.Z.ges.gerichtl.Med. 27, 253 (1937)

72. EVERETT, M.R., P.B. HOEBER
Medical Biochemistry.
Medical Book Department of Harper u.Brothers
New York 1948

73. EWING, A.E.
Argyrosis.
Amer. J. Ophthal 29, 97 (1912)

74. FAHR, T.
Zur Frage der Nebenwirkungen bei der Pyelographie.
Dtsch. Med. Wschr. 42, 137 (1916)

75. FEJER, J.
Ein Fall von Hornhautverätzung - verursacht durch Eintropfung einer 1o %igen Lapislösung.
Med. Klin. 886, 22 (1926)

76. FELLER, I., R.C. HENDRIX
Clinical, pathologic study of 6o fatally burned patients
Surg. Gynec. Obstet 119, 1 (1964)

77. FIRTH, D., G.A. HARRISON
A case of argyria.
Brit. J. Derm. 36, 1o5 (1924)

78. FISCHER, M.
Der derzeitige Stand der Anschauung über die bakterizide Wirkung von Silber.
Zbl. Bakt. (Naturwiss.) 17o, 199 (1957/58)

79. FLASCHENTRÄGER, B., E. LEHNARTZ
Physiologische Chemie.
Springer Berlin, Göttingen, Heidelberg 1951 und II/2 c 1959

8o. FOX, H.M., H. RAMAGE
Spectrographic analysis of animal tissues.
Nature 126, 682 (193o)

81. FRANCK, R.
Moderne Therapie.
16. Aufl.
Schlütersche Buchdruckerei Verlagsanstalt Hannover (1963)

82. FRANKEN, E., H. LANGHOF
Argyrosis universalis durch Targesin-Rollkur.
Med. Klin. 27, 1094 (1964)

83. FRANKS, A.G., A.S. STERNBERG
Treatment of onychomycosis with ammoniacal silver nitrate solution.
Arch. Derm. 62, 287 (1950)

84. FRESENIUS, L.
Die Verwendbarkeit des Katadynverfahrens in der Mineralwasser-Industrie.
Z. Untersuch. Lebensm. 64, 42 (1932)

85. FRIDERICH, H.H., R. WIEHL
Elektrogalvanische Ströme in ihrer pathogenetischen Bedeutung für die Dermatologie.
Derm. Wschr. 125, 385 (1952)

86. FROMMAN, C.
Ein Fall von Argyrie mit Silberabscheidungen in Darm, Leber, Nieren und Milz.
Virchow Arch. Path. Anat. 17, 135 (1859)

87. FÜHNER, H.
Kaliumsilbercyanid-(Acykal) Vergiftung.
(Selbstmord oder Mord)
in: Samml. Vergiftungsfälle Bd. 4
F.C.W.Vogel Berlin (1933)

88. FÜHNER, H.
Medizinische Toxikologie.
Thieme Stuttgart 1943 und 1951

89. FUJITA, M.
On the inorganic elements in tumor tissues.
J. Kyoto Pref. Med. Univ. 56, 3 (1954)

9o. FYRSHIROTU, Z.
Investigation of the sterilizing action of silver ions (oligodynamic effect)
Aptechnoe Delo. 9, 286 (196o) Bucharest

91. GADAMER, J.
Lehrbuch der chemischen Toxikologie.
Vandenhoeck & Ruprecht Göttingen (19o9)

92. GANS, O.
Histologie der Haut.
Springer Berlin, Göttingen, Heidelberg (1928)

93. GATZ, J.
Experimental argyria in albino rats.
Anat. Rec. 1o3, 454 (1949)

94. GAUL, L.E., A.H. STAUD
Clinical spectroscopy: quantitative distribution of silver in body or its physiopathologic retention as a reciprocal of the capillary system.
Arch. Derm. 32, 775 (1935)

95. GAUL, L.E., A.H. STAUD
Clinical spectroscopy: a study of biopsymaterial from patients who had received intravenous injections of silver arsphen amine.
Arch. Derm. 3o, 433 (1934)

96. GAUL, L.E., A.H. STAUD
7o cases of generalized argyrosis following organic and colloidalsilver medication, including a biospectrometric analysis of ten cases.
JAMA 1o4, 1387 (1935)

97. GAUL, L.E., G.B. UNDERWOOD
Effect of aging solution of silvernitrate on its cutaneus reaction.
J. Invest. Derm. 11, 7 (1948)

98. GERBASI, Fr.S., A.R. ROBINSON
Excretion of silver in a patient with argyrosis. Ineffectiveness of treatment with BAL.
Amer. J. Path. 19, 668 (1949)

99. GERLACH, J., R. SCHAUTZ
Die Reaktion des Hirngewebes auf metallisches Silber.
Zbl. Neurochir. 13, 146 (1953)

1oo. GERLACH, W., W. GERLACH
Die chemische Emissionsspektralanalyse.
Leopold Voss Verlag, 1. Aufl. Leipzig 1933

1o1. GETTLER, R., S. WEISS
A contribution of the pathology of generalized argyria with a discussion of the fate of silver in the human body.
Amer. J. Path. 3, 631 (1927)

1o2. GETZ, R.J., D.P. DEMING
Argyrosis of bladder (cystoscopy).
J. Urol. 72, 65o (1954)

1o3. GIBBARD, J.
Public health aspects of the treatment of water and baverages with silver.
Amer. J. Public Health 27, 112 (1937)

1o4. GOFMAN, J.W., O.F. de LALLA, E.L.KOVICH, O. LOWE, W. MARTIN, D.L. PILUSO, R.K. TANDY, F. UPHAM
Chemical elements of the blood of man.
Arch. Environ.Health 8, 1o5 (1964)

1o5. GOFMAN, J.W., O.F. de LALLA, E.L.KOVICH, O. LOWE, W. MARTIN, D.L. PILUSO, R.K. TANDY, F. UPHAM
Chemical elements of the blood of man
II Part
A: the levels of 66 chemical elements in the serum of ostensibly healthy adult males,

B: the levels of 66 chemical elements in Down's Disease (Mongolism)

C: the serum levels of 66 chemical elements in schizophrenia and alcoholism

Biology and Medicine, Donner Lab.
UCRL 1o211:62 (1962)
UCRL 9897: 1 (1962)

1o6. GOFMAN, J.W.
Chemical elements of the blood of man in health, X-ray spectro-chemical studies.
Adv. Bio.Med. Physics Vol. VIII : 1
Academic Press New York, London (1962)

1o7. GOMES da COSTA, S.F., E. Miranda RODRIGUES, J.A. Filipe da SILVA, Maria Elisa S.A. RELVAS, M.J. HALPERN
Zur Pathogenese und Therapie der Wilsonschen Erkrankung. Die Wirkung der Liponsäure.
Arzneimittelforschung 1o, 333 (196o)

1o8. GOLDSTEJN, M.A.
Zum Problem der lokalen Argyrose.
Vestn. Otorinolaring (Moskva) 15, 74 (1953)

1o9. GOODMAN, L.S., A. GILMAN
The pharmacological basis of therapeutics.
The Mc-Millan Company New York (1956)

1o9. GORDON, L.
Über gewerbliche Erkrankungen der oberen Atmungsorgane, Mundhöhlen einschließlich Zähne und über gewerbliches Asthma.
Zbl. HNO-Heilk. 9, 113 (1927)

11o. GOTTRON, H.A.
Argyrie.
Zbl. Haut-Geschlechtskrh. 59, 7 (1938)

111. GOTTRON, H.A.
Über die Retikulose der Haut.
in: Handbuch der Dermatologie und Venerologie
Hrsg. Gottron und Schönfeld, Band IV
Thieme Stuttgart, 196o

112. GRÄFF, A.
Zur Histologie der Argyrose.
Dtsch. Med. Wschr. 14, 556 (1932)

113. GRAU, W., U. WINKLER
Klinisches Bildder lokalen Argyrose.
Arch. Ohr.Nas. Kehlkopfheilk. 184, 347 (1965)

114. GUTSCHMIDT, H.
Über die oligodynamische Trinkwasserbereitung mittels verschiedener Katadynverfahren.
Z. Hyg. Infektionskr. 116, 421 (1935)

115. HAALMAGGI 1936
zit. bei Mazhbich (1959/6o)

116. HABERMANN, G.
Über argyria cutis nach Silbersalvarsan und den Wert der Leuchtbildmethode E. Hoffmanns für ihren Nachweis.
Derm. Z. 4o, 65 (1924)

117. HAMANO, K.
Über die parenchymatösen Veränderungen der Niere und Leber bei Vergiftungen durch salpetersaures Silber.
Dtsch. Z. ges. ges. gerichtl.Med. 22, 745 (1933)

118. HARDING-BARLOW, J.
Studies on the trace element content of human tissue.
Ph. D. Dissertation
University of Captown, South Africa (1961)

119. HARKER, J.M., D. HUNTER
Occupational argyria.
Brit. J. Derm. 47, 441 (1935)

12o. HATEM, S.
Etude physico-chimique de sels complexes histamine-argent et histamine-thallium.
Helv. Chim. Acta 43, 1431 (196o)

121. HAUSER, W.
Ist die Beeinflussung einer Argyrie möglich?
Med. Klin. 47, 1412 (1952)

122. HAUSCHILD, F.
Pharmakologie und Grundlagen der Toxikologie.
3. Aufl.
Thieme Leipzig (1961)

123. HAZEL, O.G.
Leukoplakia buccalis.
Excerpta Med. Amsterdam
5, 4o6 (1951)

124. HEBRA
Ein Fall von Argyrie.
Wien. Med. Wschr. 6, 1o (185o/51)

125. HEDREN, G.
Zur Statistik und Kasuistik der Fruchtabtreibung.
Vschr. Gerichtl. Med. 29: Suppl. 61 (19o5)

126. HEGGEN, G.W., T.W. STROCK
Determination of trace metals; combining chemical enrichment and spectrochemical methods.
Anal. Chem. 25, 859 (1953)

127. HEIN, W.
Über ein neuartiges Mittel zur Behandlung von Verbrennungen.
Med. Klin. 52, 2047 (1957)

128. HELLNER, H., R. NISSEN, K. VOSSSCHULTE
Lehrbuch der Chirurgie.
5. Aufl.
Thieme Stuttgart (1967)

129. HENNING, N.
Lehrbuch der Verdauungskrankheiten.
Thieme Stuttgart (1949)

130. HENNING, N.
Wie häufig können Targesinrollkuren durchgeführt werden ?
Dtsch. Med. Wschr. 63, 515 (1958)

131. HERZOG, F., A. ROSCHER
Zur Klinik und Pathogenese der Kollargolintoxikation beim Menschen.
Virchow Arch. Path. Anat. 236, 361 (1921/22)

132. HERZOG, G.
Lymphatisches Gewebe und Zellen.
in: Handbuch der Haematologie von Heilmayer-Hittmair. Band I
Urban-Schwarzenberg München (1957)

133. HEUBNER, W.
Handbuch der experimentellen Pharmakologie.
Springer Berlin, Göttingen, Heidelberg
Band III/3 (1934)

134. HEUBNER, W.
Bemerkungen zur Frage der Argyrie.
Med. Klin. 33, 732 (1937)

135. HEUBNER, W.
Silber und Organismus.
Kolloid Z. 89, 110 (1939)

136. HILL, W.R., D.M. PILLSBURY
Argyria: Pharmacology of silver.
Williams und Wilkins Co. Baltimore (1939)

137. HILTNER, G., K. SEIGE
Zur Pathogenese und Klinik der Argyrose.
Deutsch. Gesundh. 17, 423 (1962)

138. HOCHLEITNER, H.
Hautveränderungen durch äußere Einflüsse.
in: Dermatologie und Venerologie einschl.
der Berufskrankheiten
Hrsg. H.A. Gottron und W. Schönfeld
Thieme Stuttgart 1959

139. HOFFMANN, E.
Über einen Todesfall nach Silbersalvarsan.
Derm. Wschr. 28, 5 (1919)

140. HOFFMANN, E.
Über die nach innen gerichtete Schutz- und Heilkraft der Haut, „Esophylaxie"
Derm. Z. 59, 155 (1930)

141. HOLSTE, E.
Behandlung der Vergiftungen mit Metallen.
in: Handbuch Gesamt Therapie, Band 1
Hrsg. E. Ponsoldt und H. Stintzing
G. Fischer Jena (1926)

142. HOLZNER, H.
Universelle Argyrose nach lokaler Anwendung von Kollargol im Nasen-Rachen-Raum.
Mschr. Ohrenheilk. 90, 148 (1956)

143. HOOPER, C.W., C.N. MYERS
Histopathology and blood studies with silversalvarsan.
J. Lab. Clin. Med. 10, 208 (1924/25)

144. HOPPE-SEYLER/THIERFELDER
Handbuch der physiologisch-pathologisch-chemischen Analyse.
10. Aufl. Band 5
Springer Berlin, Göttingen, Heidelberg 1963

145. HUET
Recherches sur l'Argyrie.
J. Anat. Physiol. 5, 408 (1873)

146. ISAAK, L.
Feinsilber zur Ulcustherapie.
Derm. Wschr. 92, 807 (1931)

147. IVANGYI 1955
zit. bei Mazhbich (1959/60)

148. JAHN
Über Argyrie.
Ziegler's Beitr. 16, 218 (1894)

149. JAKOBY, M.
Zur Kenntnis der Wirkungen der Metalle auf Fermente.
Biochem. Z. 262, 181 (1933)

150. v. JAKSCH, R.
Die Vergiftungen.
A. Hölder Verlag Wien und Leipzig 1910

151. JENDRASSIK, A., Sz. PAPP
Silberbestimmung in katadynisierten Weinen und sonstigen flüssigen Lebensmitteln.
Z. Unters. Lebensm. 69, 369 (1935)

152. JOKANOVICU, D.
Durch Unfall verursachte Vergiftung mit Argentum nitricum während der medizinischen Behandlung.
Med. Glas, Beograd 15, 423 (1961)

153. JUNGE, A.
Argyrose der Conjunctiva.
Arch. Ophthalm. 5, 197 (1859)

154. JUST, J., A.
Germicidal properties of silver
in water.
J. Amer. Waterworks Ass. 28, 492 (1936)

155. v. KAHLDEN, C.
Über die Ablagerung des Silbers
in den Nieren.
Ziegl. Beitr. Path. Anat. 15, 611 (1894)

156. KAMPHAUSEN, W.
Untersuchungen über die bakteriziden
Eigenschaften katadynisierten Wassers
mit und ohne Beigabe eiweißhaltiger Stoffe.
Thesis Gießen, 1939

157. KANITZ, R.
Über Argyrie der Haut.
Arch. Derm. (D) 94, 49 (1909)

158. KAYE, M.
Observations on the behaviour of a
substance giving the nitroprusside
reaction in skin and hair.
Biochem. J. 18, 1289 (1924)

159. KAYE, S.
Handbook of emergency toxicology.
Charles C.Thomas Springfield Illinois 1961

160. KENAN, G., E. HEITS
Targesin bei der Behandlung der Gastro-
duodenitis mit und ohne Geschwürsbildung.
Med. Welt 32, 433 (1937)

161. KEHOE, R., J. CHOLAK, R.V. STORY
Manganese, lead, tin, copper and silver in normal biological material.
J. Nutr. 2o, 85 (194o)

162. KEHOE, R.A., J. CHOLAK, R.V.STORY
A spectrochemical study of the normal ranges of concentration of certain trace metals in biological materials.
J. Nutr. 19, 579 (194o)

163. KERN, G.
Allgemeine Chirurgie.
Springer Berlin, Göttingen, Heidelberg, New York, 1967

164. KINO, F.
Über argyria universalis.
Frankfurt. Z. Path. III, 398 (19o9)

165. KLEINE-NATROP, H.E.
Ästhetische Medizin im Blickfeld des Dermatologen.
Derm. Wschr. 147, 326 (1963)

166. KLIEWE, H., K. STEYSKAL, F. STEYSKAL
Über Chemismus und bakteriologische Wirkung von Schwermetall-Aerosolen.
Z. Hyg. Infektionskrh. 127, 11o (1947)

167. KLÖTI, R.
Eine Operationsmethode mit Silberklemme bei makulalochbedingter Amotio.
Bibl. Ophthal. 7o, (1966)

168. KNACK, A.V.
Zur Gefahr der internen Silbertherapie.
Dtsch. Med. Wschr. 58 , 1672 (1932)

169. KNACK, A.V.
Silbervergiftung, chronische, medizinale (Argyrie).
Samml. Vergiftungsfällen 4,A 3o3 (1933)

17o. KNIESS, M.
Argyria oculi.
Klin. Mbl. Augenheilk. 18, 165 (188o)

171. KNOTH, W.
Zur Cyto- und Histogenese und zur klinischen Einteilung der reticulo-histiocytären Erkrankungen der Haut.
Arch. Klin. Exp. Derm. 2o9, 13o (1959)

172. KOBERT, R.
Compendium der praktischen Toxikologie.
4. Aufl.
Ferd. Enke Verlag Stuttgart, 19o3

173. KOBERT, R.
Lehrbuch der Intoxikationen.
2. Aufl.
Ferd. Enke Verlag Stuttgart, 19o6

174. KOCH, H.J., E.R. SMITH, N.F. SHIMP, J. CANNOR
Analysis of trace elements in human tissues.
Cancer 9, 499 (1956)

175. KÖLSCH, Fr.
Die versicherungsmedizinische Bedeutung der beruflich verursachten Argyrie (Argyrose).
Arch. Gewerbepath. u. Gewerbehyg.
14, 594 (1956)

176. KÖLSCH, Fr.
Lehrbuch der Arbeitsmedizin.
4. Aufl. Band I
Ferd. Enke Stuttgart, 1963

177. KÖPP, F.H.
Beitrag zur Lokalbehandlung von Verbrennungen, Katadyn bei Verbrennungen.
Med. Mschr. 1o, 596 (1956)

178. KOGAN, A.M., K.M. NASUIROVA
Investigation of food products of vegetable and animal origin for their copper content.
Vop. Pitan Moskva 4, 3o (1935)

179. KONEČNY, L., P. SKERIK, J. PITHA
General argyrosis following oesophagitis therapy.
Cesk. Otolaryng. 15, 1o1 (1966)

18o. KONJOVIC, M.
Silvernitrate poisoning.
Fortschr. Roentgenstr. 91, 41o (1959)

181. KOTOWTSCHIKOW, A.M.
Zur Frage über die Änderung der Herztätigkeit und der Blutzirkulation bei akutem Lungenödem.
Dissertation Moskau 1911

182. KRÄMER 1906
zit. bei Bitter (1911)

183. KRAUSE, G.A.
Neue Wege zur Wassersterilisation.
Vom Wasser 7, 74 (1928)

184. KÜSTER, TRENDELENBURG
zit. bei Pacher (1956)

185. KUGELMEIER
Ein Fall von schwerster Argyria universalis
nach innerlicher Anwendung von $AgNO_3$-Lösung.
Med. Klin. 32, 1073 (1936)

186. KUMER, F.
Argyrie.
in: Die Haut- und Geschlechtskrankheiten
Hrsg. Arzt-Zieler Band II, 112 (1935)
Urban-Schwarzenberg, Berlin-Wien

187. KUNKEL
zit. bei Jakanovicu 1961

188. KUNTZE, M., M. HAEDICKE
Vorschläge für das DAB 7, 2. Mitteil.
Pharm. Zentralh. Deutschl. 99, 677 (1960)

189. KUNZE, E., MOLDENHAUER, E., H. FIEDLER
Beitrag zur allgemeinen Argyrose.
Derm. Wschr. 144, 990 (1961)

190. KUNZE, P., R. SCHWANDT
Zur Pathologie der Argyrose.
Med. Klin. 62, 199o (1967)

191. KURSCHAKOW 1939
zit. bei Mazhbich (1959/6o)

192. KUSCHINSKY, G.
Taschenbuch der modernen Arzneibehandlung.
4. Aufl.
Thieme Stuttgart, 1966

193. KUSCHINSKY, G., H. LÜLLMANN
Kurzes Lehrbuch der Pharmakologie.
3. Aufl.
Thieme Stuttgart, 1967

194. LANGHOF, H.
Die Bedeutung des Redoxpotentials für
Physiologie und Pathologie der Haut.
Arch. Klin. Exp. Derm. 2o9, 56 (1959)

195. LANGHOF, H., G. ELSTE
Über hyperkeratotische condylomata
acuminata.
Derm. Wschr. 138, 1362 (1958)

196. LARSEN, B.
Über Argyrosis corneae bei Höllenstein-
arbeitern.
Arch. Ophthal 118, 145 (1927)

197. LENARTOWICZ, J., B. JALOWY
Essais de production d'Argyrie arteficielle
chez les animaux.
Ann. Derm. Syph. 7, 483 (1938)

198. LENNERT, K.
Pathologische Anatomie der Retikulosen.
Krebsforschung und Krebsbekämpfung. Band V, 48 (1964)
Urban-Schwarzenberg Berlin-München

199. LERNER, A.B.
Effect of ions on melanin formation.
J. Invest. Derm. 18, 47 (1952)

2oo. LERNER, A.B.
Metabolism of phenylalanine and tyrosine.
Advances Enzym 14, 73 (1953)

2o1. LEVER, W.F.
Histopathology of the skin eruptions
due to drug.
Sec. Edit. Lippincott Comp. Philadelphia (1954)

2o2. LEWIN, G.
Über lokale Argyrie.
Berlin. Klin. Wschr. 27, 437 (1886)

2o3. LEWIN, G., GUILLERY, H.
Die Wikrungen von Arzneimitteln und
Giften auf das Auge.
2. Aufl.
Hirschwald Verlag Berlin, 1913

2o4. LINDBERG,R.B., J.A. MONCRIEF,
W.E. SWITZER, S.E. ORDER, W.J. MILLIS
The succesfull controll of burnwound
sepsis.
J. Trauma 5, 6o1 (1965)

2o5. LITINSKIY, G.A.
Silvernitrate solution in therapy of
scroulous keratitis.
Vestn. Oftal (Moskva) 28, 39 (1949)

2o6. LIVSHITZ, W.M.
The content of certain trace elements
in human erythrocytes, leukocytes and
blood plasma.
Vop. Med. Khim.(Moskva) 9, 61o (1936)

2o7. LOEW, O.
Zur Chemie der Argyrie.
Pflügers Arch. Ges. Physiol. 34, 76 (1884)

2o8. LOEWENSTEIN, A.
Argyrosis of conjunctiva, cornea and
tear-sac.
Brit. J. Ophtal. 25, 36o (1941)

2o9. LOWATER, F., M.M. MURRAY
Chemical composition of teeth
flammspectrographic analysis.
Biochem. J. 31, 837 (1937)

21o. MACH, K.
Pathologische Zustände des reto-
thelialen Systems der Haut.
Hautarzt 13, 39o (1962)

211. MAGISTRIS, F.
Über die Behandlung chirurgisch bedeutsamer Schleimhauterkrankungen mit Targesin.
Wien. Med. Wschr. 112, 277 (1962)

212. MANETTI, E.
Chemical cystitis: experimental study with silvernitrate and review of literature.
Urologia 19, 213 (1952)

213. MARNER, E.
Severe argyria after treatment of eyes with argyrol (mild protein silver) case.
Ugesk laeger København 115, 1061 (1953)

214. MARTIUS
zit. bei Salvisberg u. Schöneberger (1957)

215. MAYER, W.
Behandlung der Vergiftungen mit Metallen.
in: Hdb.d.gesamt. Therapie
Hrsg. E. Penzoldt, R. Stintzing
4. Aufl., Band I
Fischer Jena, 1909

216. MASSART, L.
The enzymes.
by J.B.Sumner and K. Myrbäck
Vol. 2 Academic Press New York (1950/52)

217. MAZHBICH, B.
Certain aspects of the pathogenesis of pulmonary edema induced by silvernitrate
II. On the relationship between circulatory disorders and pulmonary edema.
Biul. Eksp. Biol. Med.Moskva 48, 37 (1959)

218. MAZHBICH, Bi.
Certain aspects of the pathogenesis of pulmonary edema produced by silvernitrate: Communication 3
On the mechanism of death in experimental animals.
Biul. Eks. Biol. Med. (Moskva) 5o, 7o (196o)

219. Mc LAUGHLIN, A.I.G., H.J. BARRIE, J.L.A. GROUT, H.E. HARDING
Iron oxyde dust and the lungs of silver finishers.
Lancet 1, 337 (1945)

22o. MEHLITZ, A.
Über das Elektro-Katadynisieren von Apfel- und Traubensüßmosten.
Obst-Gemüseverwert. Ind. 23, 49 (1936)

221. MENDEN, R.
Beitrag zur Kasuistik der Argyrose.
Arch. Toxikol. 19, 15 (1961)

222. METZGER
Berufsargyrose des Auges.
Klin. Mbl. Augenh. 77, 21o (1926)

223. MEYLER, L.
Schädliche Nebenwirkungen von Arzneimitteln.
Springer Verlag Wién, 1956

224. MILLER, L.P.
Fungitoxicity of metalions.
Nature 185, 545 (196o)

225. MØLLER, P.
Argyria caused by application of silvernitrate to the fauces for several years.
Acta Dermatovener. Stockholm 34/35, 18o (1954/55)

226. MOESCHLIN, S.
Klinik und Therapie der Vergiftungen.
4. Aufl.
Thieme Stuttgart, 1964

227. MONAFO, W.W., C.A. MOYER
Effectiveness of dilute aqueous silvernitrate in the treatment of major burns.
Amer. J. Surg. 91, 2oo (1965)

228. MONIER-WILLIAMS, G.W.
Trace elements in food.
Chapman and Hall London (1949)

229. MONTAUDON, A.
Argyrose des bronches et des fusses nasales.
J. Franc Otorhinolaryng. 7, 1o21 (1958)

23o. MOSLENER
Über Argyrie.
Inaugural Dissertation Kiel 1899

231. MOYER, C.A., L. BRENTANO, D.L. GRAVENS, H.W.MARGRAF, W.W. MONAFO
Treatment of large human burns with o,5 % silver nitrate solution.
AMA Arch. Surg. 9o, 812 (1965)

232. MOYER, C.A.
Some effects of o,5 percent silvernitrate and high humidity upon the illness associated with large burns.
J. Nat. Med. Ass. 57, 95 (1965)

233. MUMFORD, P.B.
Argyria.
Brit. J. Derm. 71, 397 (1959)

234. MYERS, J.
Argyria and its relation to silver therapy.
Amer. J. Syph. 32, 124 (1922)

235. MYRBÄCK, K.
Über Verbindungen einiger Enzyme mit inaktiven Stoffen I
Hoppe-Seyler Z.Physiol.Chem.158, 16o (1926)

236. MYRBÄCK, K.
Über Verbindungen einiger Enzyme mit inaktiven Stoffen II
Hoppe-Seyler Z.Physiol.Chem.159, 27 (1926)

237. NEMETH, G., J. SZABO, G.KARPATI, A.SZEKULESZ
Radiosilver in liver scintigraphy.
Oncologia 2o, 29 (1966)

238. NEUMANN, L.
Über Argyrie.
Wiener Med. Jahrb. p 369 (1877)

239. NEWELL, J.M., E.V. Mc COLLUM
Spectrographic analysis of marine products.
U.S.Dept. Commerce Bureau of Fisheries,
Inves. Rept. No. 5 (1931)

24o. NEWTON, D., A. HOLMES
A case of accidental inhalation of zinc-65
and silver 11o m.
Radiat Res. 29, 4o3 (1966)

241. NIEDERMEIER, W., E. CREITZ, E. HOLLEY
Trace metal composition of synovial fluid
from patients with rheumatoid arthritis.
Arthritis Rheum. 5, 439 (1962)

242. NØRGAARD, O.
Investigations with radioactive Ag 111
into resorption of silver through
human skin.
Acta Dermatovener.Stockholm 34, 415 (1954)

243. NOETZEL, O.
Zur Silberbestimmung in katadynisierten
Essigen und Fruchtlimonaden.
Z. Unters. Lebensm. 78, 315 (1939)

244. NONNENMACHER, H.
Ein Fall von Argyrosis des Tränensacks.
Klin. Mbl. Augenheilk. 117, 556 (195o)

245. NOTHDURFT, H.
Die experimentelle Erzeugung von Sarkomen bei Ratten und Mäusen durch Implantation von Rundscheiben aus Gold, Silber, Platin und Elfenbein.
Naturwissenschaften 42, 75 (1955)

246. NOTHDURFT, H.
Über die Nichtexistenz von Metallkrebs im Falle der Edelmetalle.
Naturwissenschaften 45, 549 (1958)

247. NUSBAUM, R.E., E.M. BUTT, T.C. GILMOUR, S.L. Di DIO
Analysis of human tissue ash with a direct reading spectrometer.
Amer. J. Clin. Path. 35, 44 (1961)

248. OBERZILL, W.
Experimentelle Grundlagen der Trinkwasserversilberung unter besonderer Berücksichtigung der Verhältnisse bei Behandlung ländlicher Hausbrunnen mit Silberpräparaten.
Arch. Hyg. Bakt. 14, 217 (1957)

249. v.OETTINGEN, W.F.
Poisoning - a guide to clinical diagnosis and treatment.
Sec. Edit. W.B. Saunders Comp.
Philadelphia, London (1958)

25o. OKAJIMA, S.
Spectral analysis of metals, especially heavy metals in every part of the organs of the Japanese.
Acta Sch. Med. Univ. Kioto XIII, 417 (1931)

251. OKAJIMA, S.
Studies on metals, especially heavy metals in the living organism by the spectrographic method: spectral analysis of metals: especially heavy metals in the pathological human tissues.
Acta Sch. Med. Univ. Kioto XIV, 88 (1931)

252. OLCOTT, C.T., W.C. RICKER
Experimental Argyrosis: Treatment of rats receiving silver with 2,3 Dimercapto-propanol (BAL).
Science 105, 67 (1947)

253. OLCOTT, C.T.
Morphologic changes in experimental animal.
Amer. J. Pathol. 24, 813 (1948)

254. OLSON, G.M.
Argyria lokalis due to organic silver preparations.
JAMA 69, 87 (1917)

255. OLSON, K.B., G. HEGGEN
Trace elements content of cancerous and non cancerous human liver tissue.
Science 119, 772 (1954)

256. OLLSON, U.
Über Vergiftung der Amylase durch Schwer-metalle und organische Stoffe.
Hoppe-Seyler Z. Physiol. Chem. 114, 51 (1921)

257. OLSZEWSKI, W.
Die Desinfektion von Wasser mit Silbersalzen sowie mit Katadynsilber.
Vom Wasser 3, 91 (1929)

258. OPPENHEIMER, B.S., E.T. OPPENHEIMER, A.P. STOUT, I. DANICHEFSKY, M. WILHITE
Further studies of polymers as cancerogenic agents in animals.
Cancer Res. 15, 333 (1955)

259. OPPENHEIMER, B.S., E.T. OPPENHEIMER, A.P. STOUT, I. DANICHEFSKY, M. WILHITE
Studies on the mechanism of carcinogenesis by plastic fibers.
Acta Un. Int. Cancr. København 15, 659 (1954)

26o. OSTER, G., G. OSTER
Photoreduction of metalions by visible light.
J. Amer. Chem. Soc. 81, 5543 (1959)

261. PACHNER, A.
Polydynamisches Silber als Desinfektions- und Wundheilmittel.
Z. Gesamt. Inn. Med. 11, 117 (1956)

262. PERRY, H.M., E.F. PERRY
Normal concentrations of some trace metals in human urine:
changes produced by ethylendiaminetetraacetate.
J. Clin. Invest. 38, 1452 (1959)

263. PERRY, H.M., I.H. TIPTON, M.J. COOK, H.A. SCHROEDER
Variability in the metal content of human organs.
J. Lab. Clin. Med. 60, 245 (1962)

264. PATEIN, G., Z. ROBLIN
Sur la localisation du Collargol dans l'organisme.
Bull. Gen. Therap. Med. 158, 898 (1909)

265. PHARES, R.E., F.X. PALETTA
Silvernitrate treatment of burns in volving flexor surfaces of the body.
Surg. Forum 17, 473 (1966)

266. PIETSCH, P.
Pathologie und Klinik medikamentöser Schäden des Verdauungskanals.
G. Fischer Jena, 1965

267. PINTO PUPO, P.P., J.V. DOURADO
Acidente no tratamento da coreira de Sydenham de lo metodo de Balena.
Neuro. Psiquiat 2, 458 (1944)

268. POLACHEK, A.A., C.B. COPE, R.F.WILLARD, T. ENNS
Metabolism of radioactive silver in a patient with carcinoid.
J. Labor Clin. Med. 56, 499 (1969)

269. POLK, H.C. jr.
Treatment of severe burns with aqueous silvernitrate (o,5 percent).
Ann. Surg. 164, 753 (1966)

27o. POLK, H.C. jr.
The Yarmouth Castle disaster. Further experience in the treatment of large human burns with aqueus silvernitrate (o,5 percent).
J. Florida Med. Ass. 53, 1o59 (1966)

271. POLICARD, K.B., P. BONNET, G. BONAMOUR
Etude histospectrographique de l'anneau Cornéen de Kayser-Fleischer.
C. R. Soc. Biol. 122, 112o (1936)

272. POULSSON, E.
Lehrbuch der Pharmakologie.
12. Aufl.
Hirzel-Verlag Leipzig, 1925

273. POULSSON, E.
Lehrbuch der Pharmakologie.
I6. Aufl.
Hirzel-Verlag Leipzig, 194o

274. PORTO, J., R. CORDEIRO
Alterations tensionelles dans la circulation pulmonaire par action toxique (nitrate d' argent).
Arch. mal. coer. 45, 1o65 (1952)

275. PRICE, M.D., W.R. WOOD
Therapeutic use: silvernitrate burn dressing.
Treatment of 7o burned persons.
Amer. J. Surg. 112, 674 (1966)

276. PRIME
zit. bei ZANDER (1948)

277. PUTZKE, H.P., F.W. GÄNSICKE
Submikroskopischer Nachweis der Argyrose
im Leberpunktat.
Z. Ges. Inn. Med. 21, 146 (1966)

278. QUASTEL, J.H., H.M. WHEATLEY
The action of dyestoffs on enzymes.
Biochem. J. 25, 629 (1913)

279. QUASTEL, J.H., E.D. YATES
The action of dyestoffs on invertase.
Gravenhage Enzymologia 1, 6o (1936)

28o. RABUT, R., F. LEROY, A. RAMAKERS,
B. DUPPERAT
Argyrie para - professionelle chez
un photography .
Bull. Soc. Franc. Dermat. 58, 56 (1951)

281. RAMAGE, H.J., H. SHELDON, W. SHELDON
Spectrographic investigation of the metallic
content of the liver in childhood.
Proc. Roy. Soc. Med. 113 B, 3o8 (1933)

282. RAMOND, L.
Les différents aspects de la pigmentation argyrique.
Bullet. Acad. Nat. Med. 130, 275 (1946)

283. RAZEMON, M.M., SAVINEL et RAMON
Treatment des fistules bronchiques tardives apres lobectomie pour tuberculose, par la nitration endoscopique.
Act. Chir. Belg. 5, 484 (1953)

284. REBOUL 1903
zit.bei Pachner 1956

285. REIF, F.B.
Silver-coated adhesive tape (varicosis veins therapy).
Arch. Derm. 53, 507 (1946)

286. REMLER, O.
Zur Berufsargyrose in der Photochemischen Industrie.
Klin. Mbl. Augenheilk. 133, 695 (1958)

287. RESAK, C.
Verätzungen von 6 Säuglingsaugen durch irrtümliche Lieferung von 10-prozentiger Silbernitratlösung zur Credéisierung.
Klin. Mbl. Augenheilk. 69, 83 (1922)

288. RICHTER, F.
Zur Behandlung von Darmerkrankungen.
Medizinische 4, 167 (1959)

289. RICHTNER, G., S.G. SJÖBERG
Argyrose durch Nasentropfen.
Sv. Läkartidn. p 1701 (1941)
Ref.in Dtsch.Z.ges.gerichtl.Med. 36, 315 (1942)

290. RIEBELING, C., E.A. FRANKE
Weitere Beobachtungen mit der Salzsäure-Collargol-Reaktion im Serum.
Med. Klin. 45, 634 (1950)

291. RIEMER, B.
Ein Fall von Argyria.
Arch. Heilk. 16, 296 (1875)

292. RINTELEN, F.
Infekte durch infizierte Argentum-tannio-Albuminat-Lösungen.
Ophthalmologica 121, 137 (1951)

293. ROBINSON, H.R., K.J. NEWMAN
Mineral analysis of biological material by flame spectroscopy.
Analyt. Chemistry 22, 1026 (1950)

294. ROCHAT, C., K. Uzdins
Essai d'argyrotherapie clinique:
La Kataduine.
Schweiz. Med. Wschr. 77, 1100 (1947)

295. RÖMPP, H.
Chemie-Lexikon.
3. Aufl.
Franckh'sche Verlagshandlg. Stuttgart(1966)

296. RÖSSLE
Tödliche Kollargolvergiftung.
Münch. Med. Wschr. 58, 28o (1911)

297. ROMUALDI, G.
La parte cipazione des S.R.I. alla patagonesi dell' argirosi umana e sperimentale.
Atti 1, Convegno, Societa ital. Anat. Pat. 2, 84 (1949)

298. ROSEN, E.
Argyrolentis.
Amer. J. Opthal. 33, 797 (1959)

299. ROSENGREN, B.
The silver plomb method in amotio retinae: clinical experience and results.
Bibl. Ophthal. 7o, 253 (1966)

3oo. ROSENKRANTZ, J.G.
Silvernitrate and burns.
Rocky Mountain Med. J. 63, 69 (1966)

3o1. ROSENTHAL, T., A. OLLSWANG
Failure of 2,3 dimercapto propanol (Bal) in treatment of argyria.
Arch. Dermat. 57, 743 (1948)

3o2. RUCKER, M.P.
- silver sutures -
Bull. Hist. Med. 24, 19o (195p)

303. RUMPEL, A.
Über das Wesen und die Bedeutung der Leberveränderungen und der Pigmentierungen bei den damit verbundenen Fällen von Pseudosklerose, zugleich ein Beitrag zur Lehre von der Pseudosklerose.
(Westphal-Strümpel)
Dtsch. Z. Nervenheilk. 49, 54 (1913)

304. SÄNGER
Der Kaiserschnitt bei Uterusfibromen nebst vergleichender Methodik der sectio caesarea und der Porro-Operation. Leipzig 1882
zit. bei Eastman u. Nicholson (1932)

305. SALISBERG, H., F. SCHÖNEBERGER
Über die Credé sche Prophylaxe der Neugeborenenblennorrhoe.
Gynaecologica 144, (Suppl. 2) 1 (1957)

306. SAX, N.I.
Dangerous properties of industrial materials.
Reinhold publishing Comp. 1. Aufl. New York 1957

307. SAXL, F.
Über die Verwendung der keimtötenden Fernwirkung des Silbers für die Trinkwassersterilisation.
Wien. Klin. Wschr. 714, 965 (1917)

308. SCHADE 1937
zit. bei Kenan und Heats (1937)

309. SCHAIRER, E.
Spectrographische Elementaranalysen von menschlichen Konkrementen, vor allem von Gallensteinen aus verschiedenen Ländern und Zeiten.
Arch. Path. Anat. 312, 534 (1944)

310. SCHINZ, H.R., E. VEHLINGER
Der Metallkrebs, ein neues Prinzip der Krebserzeugung.
Schweiz. Med. Wschr. 72, 1070 (1942)

311. SCHORMÜLLER, J.
Katadyn-Verfahren.
aus: Lehrbuch der Lebensmittelchemie
Hrsg. J. Schormüller
Springer-Verlag Berlin, Göttingen, Heidelberg 1961

312. SCHMÄHL, D., D. STEINHOFF
Versuche zur Krebserzeugung mit kolloidalen Silber- und Goldlösungen an Ratten.
Z. Krebsforschung 63, 586 (1960)

313. SCHROEDER, H.A.
Possible relationships between trace metals and chronic diseases.
in: Metalbinding in Medicine
Ed. by M.J. Seven, L.A. Johnson,
J.B. Lippincott Comp. Philadelphia (1960)

314. SCHROEDER, H.A.
Trace metals and man.
The Spex Speaker 7, 1 (1961)

315. SCHROEDER, H.A.
Trace metals and chronic diseases.
Advances Intern. Med. 8, 259 (1956)

316. SCHROEDER, H.A.
Mechanisms of hypertension with a consideration of arteriosclerosis.
Ch.C.Thomas Publisher Springfield I.. (1957)

317. SCHROFFS, J.
Silver nitrate technic for surgical removal of large bony tumors within the jaws.
J. oral. Surg. 2o, 482 (1962)

318. SCHÜTZEBERG
Erfahrungen mit Fissan-Silberpuder bei frischen und sekundären Wunden, sowie bei Verbrennungen.
Med. Welt 48, 932 (1952)

319. SCHWANDT, R., G. RICHTER
Argyrose, eine vermeidbare Arzneimittelschädigung.
Med. Klin. 6o, 61 (1965)

32o. SCHWIEGK, H.
Künstliche radioaktive Isotope in Physiologie, Diagnostik und Therapie.
Springer: Berlin, Göttingen, Heidelberg (1953)

321. SCOTT, K.G., J.G. HAMILTON
The metabolism of silver.
J. Clin. Invest. 27, 555 (1948)

322. SECRETAN, J.P., D. de MONTMOLLIN
Gewerbliche Argyrose der Schleimhäute der oberen Luftwege.
Practica Otorhinolaryng. 27, 167 (1965)

323. SEIFERT, E.
Nil nocere: Der Höllensteinstift in der Wundbehandlung.
Münch. Med. Wschr. 95, 1257 (1953)

324. SEIFERT, E.
Der Argentumstift in der Wundbehandlung.
Med. Klin. 6o, 224 (1965)

325. SHELDON, J.H., H. RAMAGE
A spectrographic analysis of human tissues.
Biochem. J. 25, 16o8 (1931)

326. SHIMIZU, K.
Über einen verheilten Fall von argyria cutis universalis.
Nagoya J. Med. Sci. 9, 175 (1935)

327. SHOUSE, S.S., G.H. WHIPPLE
Effects of intravenous injection of colloidal silver upon hematopoetic system in dogs.
J. Exp. Med. 53, 413 (1931)

328. SILVESTRI, U.
Ricerche spettrografiche sulla composizione in elementi in tracce del siero di sangue.
Bull. Soc. Ital. Biol. Speriment.
34, 1745 (1958)

329. SIMPSON, J.Y.
Metallic sutures and metallic ligatures in surgical wounds and operations.
Med. Times Gazette J. Med. Science
37, 571 (1858)

33o. SIMS, J.M.
Silver sutures in Surgery.
New York 1858
zit. bei Rucker 195o

331. SLUMING, C.R.
Trichomonicidal action of dinaphthalene methane silver disulphonate.
Brit. Med. J. 1, 1116 (195o)

332. SMITH, I.L., N. KAUFMANN, E. YEAGER, F. HOVARKA, Th. KINNEY.
Application of emission spectroscopy to medical problems.
Arch. Path. 52, 332 (1951)

333. SMITH, M.D., W.C. WATSON
Toxicity: argyria 2 cases.
Glasgow Med. J. 35, 25 (1954)

334. SNEER, A., M. DINU
Importance of the neurogenic mechanism and sympathetic hyperexcitation in the pathogenesis of acute pulmonary edema.
Rev. Fiziolog. Norm. Pat. 11, 539 (1964)

335. SOHL, A.T.
Mineral Metabolism.
Amer. Chem. Soc. Monograph Ser. Nr.82
New York (1939)

336. SOLLMANN, F.
Argyrism. A manual of pharmacology. 7.Aufl.
W.B.Saunders Comp. Philadelphia (1948)

337. SOTGIU, G.U., A. de GIORGIO
Argirosi.
G. Ital. Derm. 72, 813 (1937)

338. SOMERS, E.
Fungitoxicity of metal ions.
Nature 187, 427 (196o)

339. SPECHT, W., W. KATTE
Giftverdacht ?
Die bekanntesten Giftstoffe.
Kriminalistik Hamburg (1954)

34o. STEIN, R.
Berufsargyrose der Hornhaut.
Klin. Mbl. Augenheilk. 81, 731 (1928)

341. STEINDORFF, K.
Über Argyrosis corneae als Berufskrankheit.
Klin. Mbl. Augenheilk. 78, 51 (1927)

342. STEINDORFF, K.
Berufsargyrose der Cornea.
Z. Augenheilk. 64, 393 (1928)

343. STERN, H.
Fall von Silberablagerung in der Hornhaut nach Argyroleinträufelung.
Z. Augenheilk. 82, 33o (1934)

344. STEWART, F.W., F. PARKER
So-called "Endothelial-Blockade" with Collargol.
An Immunologic and histologic study.
Amer. J. Path. 2, 381 (1926)

345. STILLIANS, A.W., T.K. LAWLESS
An intravenous method of treating "argyria".
Arch. Derm. 17, 153 (1928)

346. STILLIANS, A.W., T.K. LAWLESS
Argyria.
Arch. Derm. 18, 785 (1928)

347. STITCH, S.R.
Trace elements in human tissue.
Biochem. J. 67, 97 (1957)

348. STOLMAN, A., C.P. STEWART
Silber.
in: Progress in chemical toxicology, Vol. 2
Edit. by A. Stolman
Academic Press Inc. New York, London (1965)

349. STREIBL, F.
Gold-Silberdämpfe als Heilmittel.
Med. Mschr. 6, 721 (1952)

35o. STREIBL, Fr.
Inhalationstherapie - ein neues Anwendungsgebiet des Ultraschalls ?
Dissertation Erlangen 1948

351. STROPENI, L., M. BATTEZZATI, D. NOCETI
Su un nuovo metodo nel trattamento delle affezioni emorroidali.
Gaz. Med. Ital. 117, 196 (1958)

352. SUBAL
Berufsschädigung der Bindehaut und Hornhaut durch Silber.
Klin. Mbl. Augenheilk. 68, 647 (1922)

353. SUMNER, J.B., K. MYRBÄCK
Über Schwermetall-Inaktivierung hochgereinigter Urease.
Z.Physiol.Chem. 189, 218 (193o)

354. SUNDERMANN, A.
Lehrbuch der Inneren Medizin.
1. Aufl. Band II
Gustav Fischer Jena, 1961

355. TELEKY, L.
Über gewerbliche Argyrie.
Zbl. Gewerbehyg. 2, 128 (1914)

356. TELKAY 1936
zit. bei Mazhbich (1959/6o)

357. THIERS, R.E., B.L. VALLEE
Distribution of metals in subcellular fraction of rat liver.
J. Biol. Chem. 226, 911 (1957)

358. THOMAS
zit. bei Salvisberg und Schöneberger (1957)

359. TIETZ, N.W., E.F. HIRSCH, B. NEYMAN
Spectrographic study of trace elements in cancerous and noncancerous human tissue.
JAMA 165, 2187 (1957)

36o. TIMM, R.
Zellmikrochemie der Schwermetallgifte.
Habilitationsschrift Leipzig (1932)

361. TIPTON, I. H.,
The distribution of trace metals in the human body.
in: Metal Binding in Medicine
ed.by M.J.Seven, L.A. Johnson
J.B. Lippincott Comp. Philadelphia (1960)

362. TIPTON, I.H., M.M. COOK, R.L.STEINER, C.A. BOYE, H.M. PERRY jr., H.A.SCHROEDER
Trace elements in human tissue.
Part I: Methods
Health Physics Vol. 9, 89 (1963)

363. TIPTON, I.H., M.J. COOK
Trace elements in human tissue.
Part II: Adult subjects from the United States.
Health Physics Vol. 9, 103 (1963)

364. TIPTON, I.H., J.J. SHAFER
Statistical analysis of lung trace element levels.
Arch. Environ.Health 8, 58 (1964)

365. TOBLER, T.
Über chronische universelle Argyrie nach iv und peroraler Kollargoldarreichung.
Schweiz. Med. Wschr. 52, 774 (1922)

366. La TORRACA, F.
Reperti anatoma-isto-pathologici e isto chimici nell' intossiacatione acuta sperimentale da sali d' argento.
Folia Med. 45, 1065 (1962)

367. TRACY, R.L.
Factors controlling the germicidal activity of oligodynamic silver.
J. Bact. 41, 33 (1941)

368. TREIXEIRA, C.P.
"Hematuria essencial pelvicinject, case report".
Rev. Brasil. Med. 15, 757 (1958)

369. TRUSSEL, R.E.
Trichomonas vaginalis and trichomoniasis.
Dissertation Oxford (1947)

37o. ULLMANN
Lexikon der Chemie. Band 15
Hrsg. W. Foerst
Urban-Schwarzenberg München, Berlin (1964)

371. ULLMANN, E.
Argyrose der Haut des Kopfes, Halses und der Mundschleimhaut.
Zbl. HNO-Heilk. 1o, 99 (1927)

372. UNDERWOOD, E.J.
Trace elements in human and animal Nutrition.
Academec Press Inc. New York (1962)

373. URBAN, G.
Über experimentelle Silber- und Gold-verfärbungen der Haut.
Arch. Exp. Path. Pharm. 199, 343 (1942)

374. VELHAGEN, K.
Zur Hornhautargyrose
Klin. Mbl. Augenheilk. 122, 36 (1953)

375. VIRCHOW, R.
Die Cellularpathologie in ihrer Begründung
auf physiologische und pathologische Gewebe.
4. Aufl. Hirschwald Verlag Berlin (1871)

376. VOIGT, J.
Zur Frage der Giftigkeit des kolloidalen
Silbers (sog. Kollargolschädigung).
Z. Gesamt. Exp. Med. 52 , 33 (1926)

377. VOIGT, G.E.
Silber in menschlichen Haaren.
Dtsch.Zschr.ges.gerichtl.Medizin 41, 151 (1952)

378. WALKER, E.
The sulphydril reaction of skin.
Biochem. J. 19, 1o85 (1925)

379. WARBURG, O.
On the origin of cancer cells.
Science 123, 3o9 (1956)

38o. WENDT, K.
Fistelverödung nach Nierenoperation
durch Fistelfüllung mit Höllensteinlösung.
Z. Urol. 44, 288 (1951)

381. WEST, H.D., R.V. ELLIOT, A.P. JOHNSON, Ch. W. JOHNSON
In vivo lokalization of radioactive silver at predetermined sites in tissues.
Amer. J. Roentgen. 64, 831 (195o)

382. WEYBRECHT, H.
Allgemeine Argyrose bei gleichzeitiger Hepathopathie (Trichloraethylen-Intoxikation ?) und die Beziehungen der beiden Krankheitszustände zueinander.
Derm. Wschr. 21, 494 (1953)

383. WHITHAM, J.D.
Argyrosis.
Laryngoscope 34, 59o (1928)

384. WICZOREK
zit, bei Schwandt R. u. G. Richter (1965)

385. WILKINSON, E.G., D. C. HAACK
Amalgam fatigue characteristics: a study of the fatigue characteristics of silver amalgam.
J. Dent. Res. 37, 1 136 (1958)

386. WILSON, R.A.
Conservation of silver: its importance to the future of medicine.
Southern Med. J. 59, 861 (1966)

387. WOOD, M., H.A. KENNY, W.R. PRICE
Silvernitrate treatment of burns: technique and controlling principles.
Amer. J. Nurs. 66, 518 (1966)

388. WU, K.T., C. DENNIS, P.N. SAWYER
The use of various metalsutures to
increase tensile strength of wounds.
Surgery 61, 242 (1967)

389. YOUNGE
zit. bei Salvisberg und Schöneberger (1957)

39o. YUDKIN, J.
The effect of silver ions on some
enzymes of bacterium coli.
Gravenshage Enzymologia 2, 161 (1937)

391. ZANDER, H.A.
Effectiveness of topical application
of silver salts in control.
J. Dent. Res. 27, 358 (1948)

392. ZETKIN, M., E.H. KÜNTZ, K. FICHTEL
Wörterbuch der Medizin.
Volk und Gesundheit, Berlin 1964

393. ZOON, J.J.
Über histologische Befunde bei argyria cutis.
Derm. Z. 7o, 125 (1934)

394. ZOON, J.J.
Argyrie der Haut.
Nederl. Tijdschr. Geneesk p. 2589 (1934)
Ref. in Dtsch.Z.ges.gerichtl.Med. 24, 338 (1935)

395. ZUBIZARRETA, J., A. CORDERO, Na. VIVOTNI
Argiria de las mucosas nasal y faringea.
Rev. Asoc.Med.Argentina 73; 37 (1959)

Herrn Prof. Dr. Dr. E. Weinig danke ich, daß er mir die Möglichkeit bot, am gerichtsmedizinischen Institut meine Arbeit anzufertigen.

Besonders danken möchte ich Frau Priv.-Doz. Dr. Dr. M. Geldmacher-v. Mallinckrodt für die Überlassung des Themas und die großzügige und wohlwollende Unterstützung, die sie mir beim Abfassen meiner Arbeit gewährte.

Danken möchte ich auch Frau Bocklage für das mühevolle Schreiben des Manuskriptes.

Lebenslauf

Am 19. Januar 194o wurde ich, Utz-Peter Kierchner, als zweiter Sohn des aktiven Offiziers Georg M. Kierchner und dessen Ehefrau Lisette geb. Zantop in Kindelbrück/Thüringen geboren.

Von 1946 bis 1951 besuchte ich die Volksschule, zunächst in Kindelbrück, später nach der Umsiedlung 195o in Fürth/Bayern. 1951 wechselte ich in das Humanistische Gymnasium in Fürth über. Das Abitur legte ich im Schuljahr 1961/62 am Melanchthon-Gymnasium in Nürnberg ab.

Im WS 1962/63 begann ich mit dem Studium der Medizin an der Friedrich-Alexander-Universität Erlangen-Nürnberg. Im Mai 1964 bestand ich das Vorphysikum und im November 1965 das Physikum. Im SS 1966 war ich in Wien immatrikuliert.

Mein Studium endete mit dem Staatsexamen im Februar 1969. In der Zeit von Mai 1969 bis zum April 197o absolvierte ich an den Städtischen Krankenanstalten in Fürth/Bayern meine Medizinalassistentenzeit. Seit dem 1. Mai 197o arbeite ich in diesem Haus auf der Internen Abteilung als Assistenzarzt.

Offsetdruck-Fotodruck

J. Hogl, 8520 Erlangen Hauptstr. 109, (Nähe Martin-Luther-Platz) Tel. 22990